¿Qué hay dentro de un cerebro desconcertado?

Soledad Blasco Muñoz
Residente de 2º año
Complejo Hospitalario Universitario de Cartagena

Historia clínica

- **CASO CONSULTA DE HULAMM.**

Mujer, 40 años.

Antecedentes personales:

- **Esquizofrenia paranoide** diagnosticada en 1997 (18 años), en seguimiento por CSM.
  - Descompensación Octubre 2021: alucinaciones auditivas, ideas de autorreferencia, lectura del pensamiento
    - *"Sus familiares le han puesto "algún aparato en el cerebro"*
    - *"Escucha "voces de médicos que me observan y me estudian"*
- **SAHS** en tratamiento con CPAP nocturna.
- **Hipoacusia**, trabajadora en cocina, expuesta a ruidos. Vista en C.ext ORL en 2019
  - Audiometría normal
- Tratamiento crónico: antipsicóticos → Paliperidona y Risperdal.

Motivo de consulta

Paciente con **hipoacusia tipo "taponamiento auditivo"** de larga evolución.

EXPLORACIÓN FÍSICA:

Otoscopia: OD normal. OI moco en caja y atelectasia de cuadrante anteroinferior

PRUEBAS COMPLEMENTARIAS:

Fibroendoscopia: Masa en rodete tubárico izquierdo que obstruye coana de FNI y rodete tubárico. Se toman biopsias y se graba.

Impedanciometría: Curva plana en OI

EVOLUCIÓN Y COMENTARIOS:

Se comenta en servicio con imágenes de fibroscopia. Se pide TC y se toma biopsia

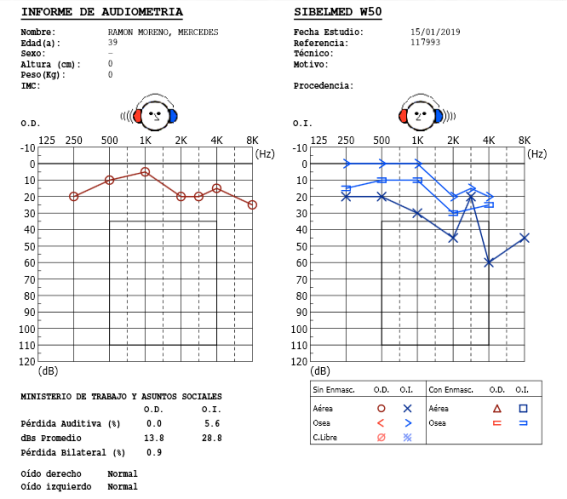

DIAGNÓSTICO PRINCIPAL:

Otitis media serosa oído izquierdo

Masa en cavum

38 x 43 x 37 mm

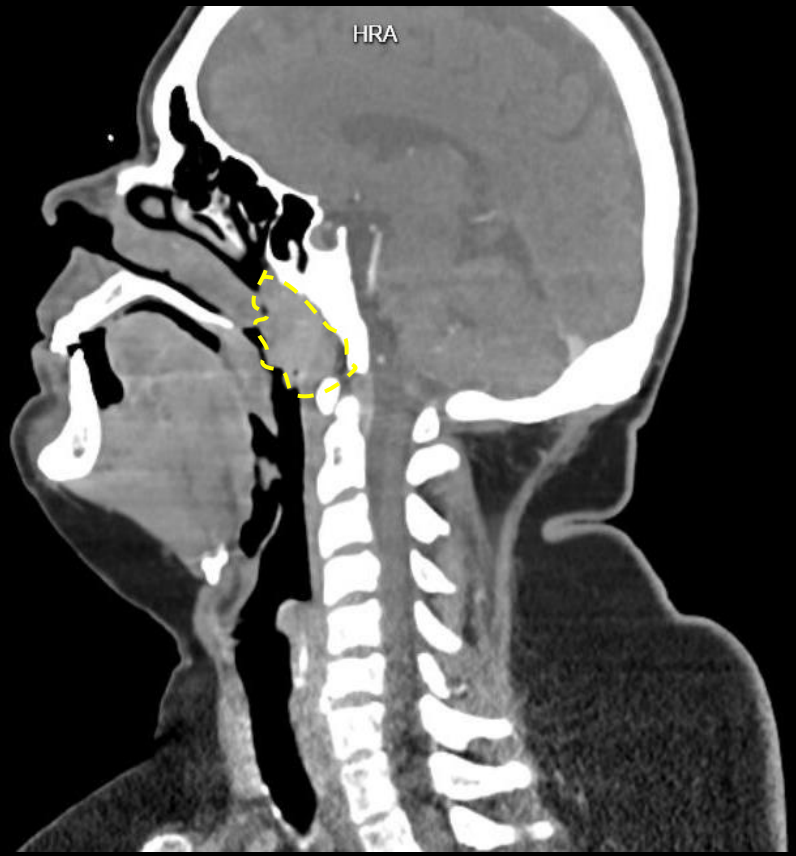

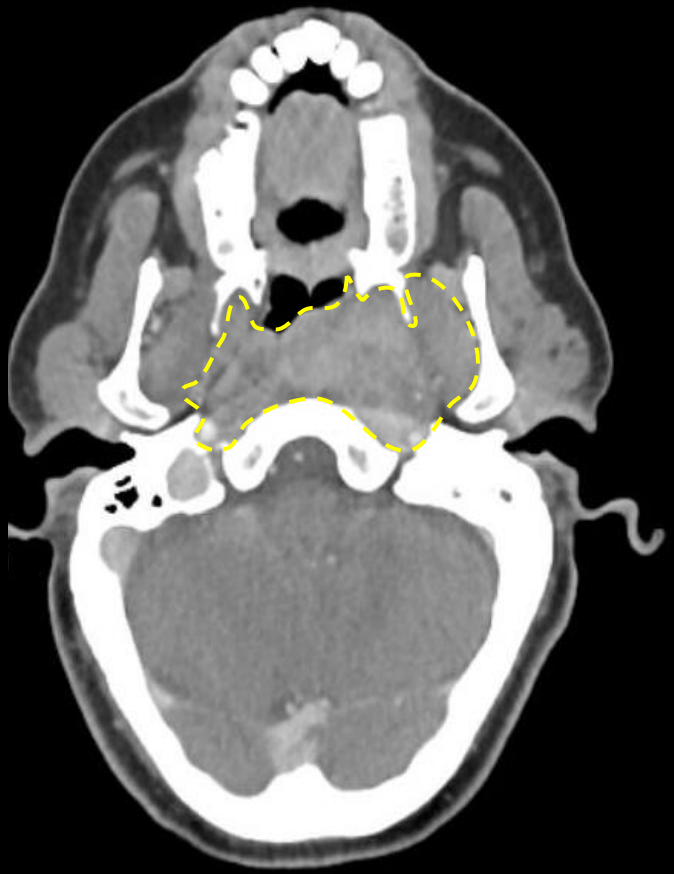

Se remite biopsia al servicio de Anatomía Patológica

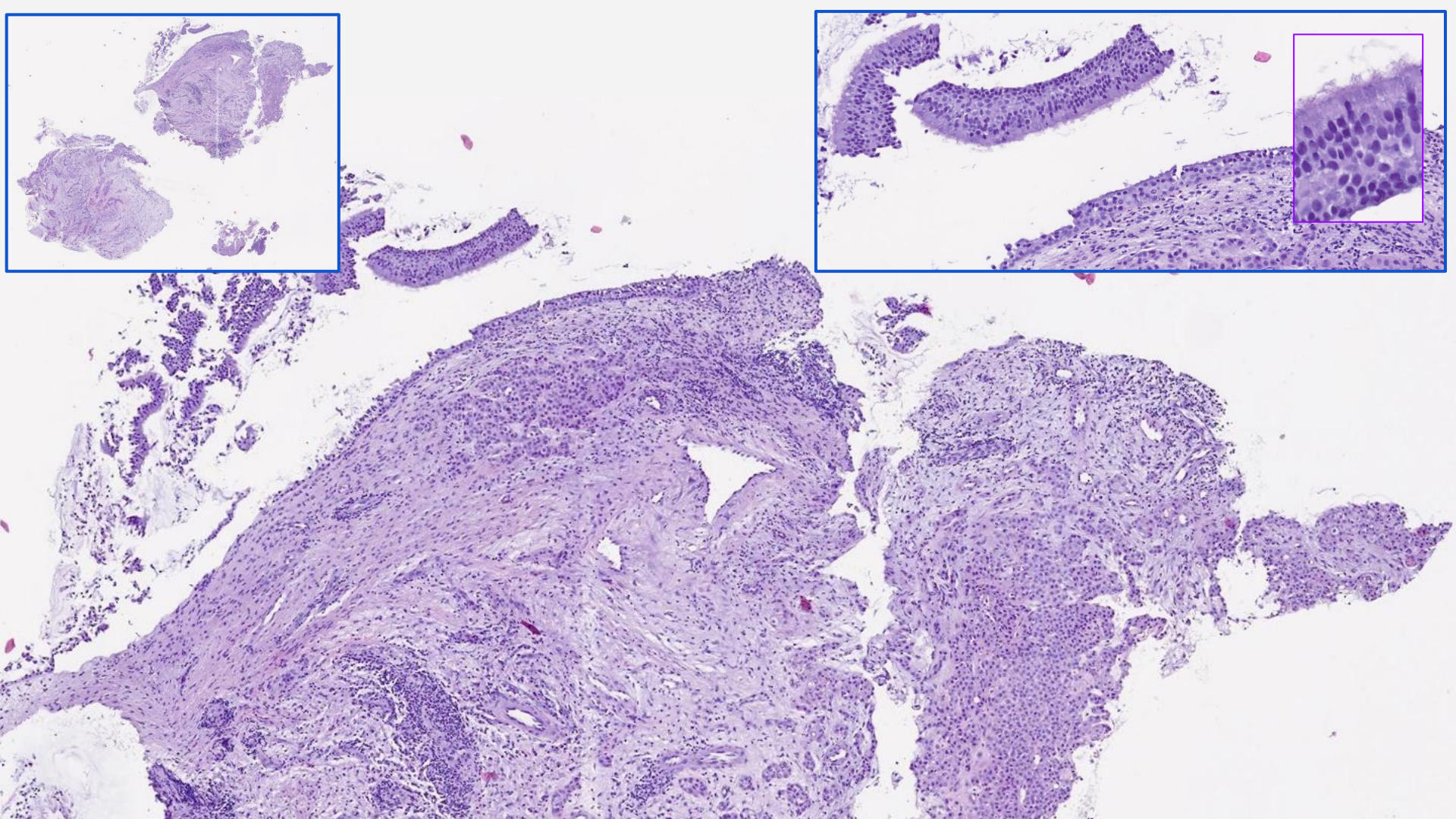

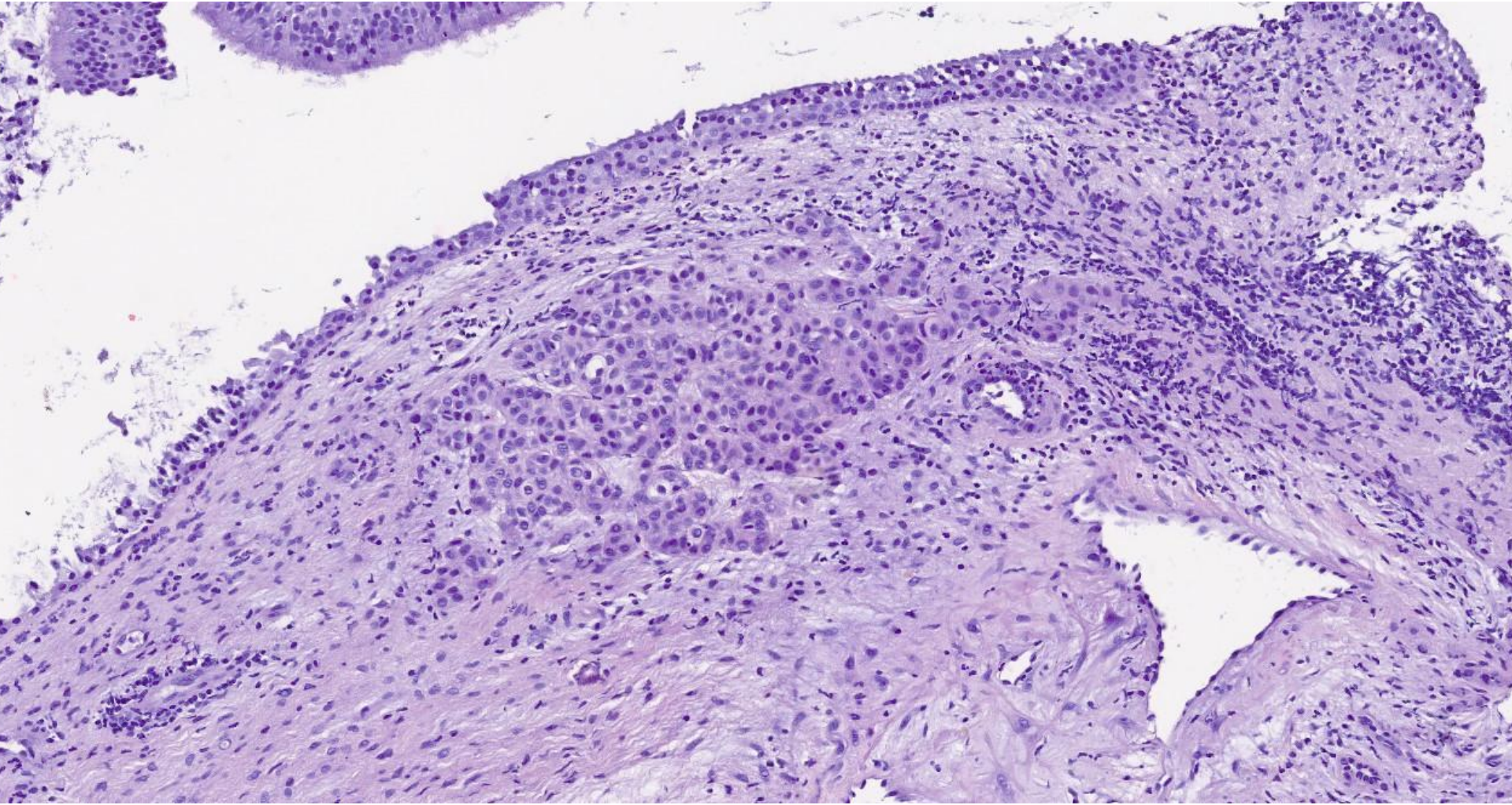

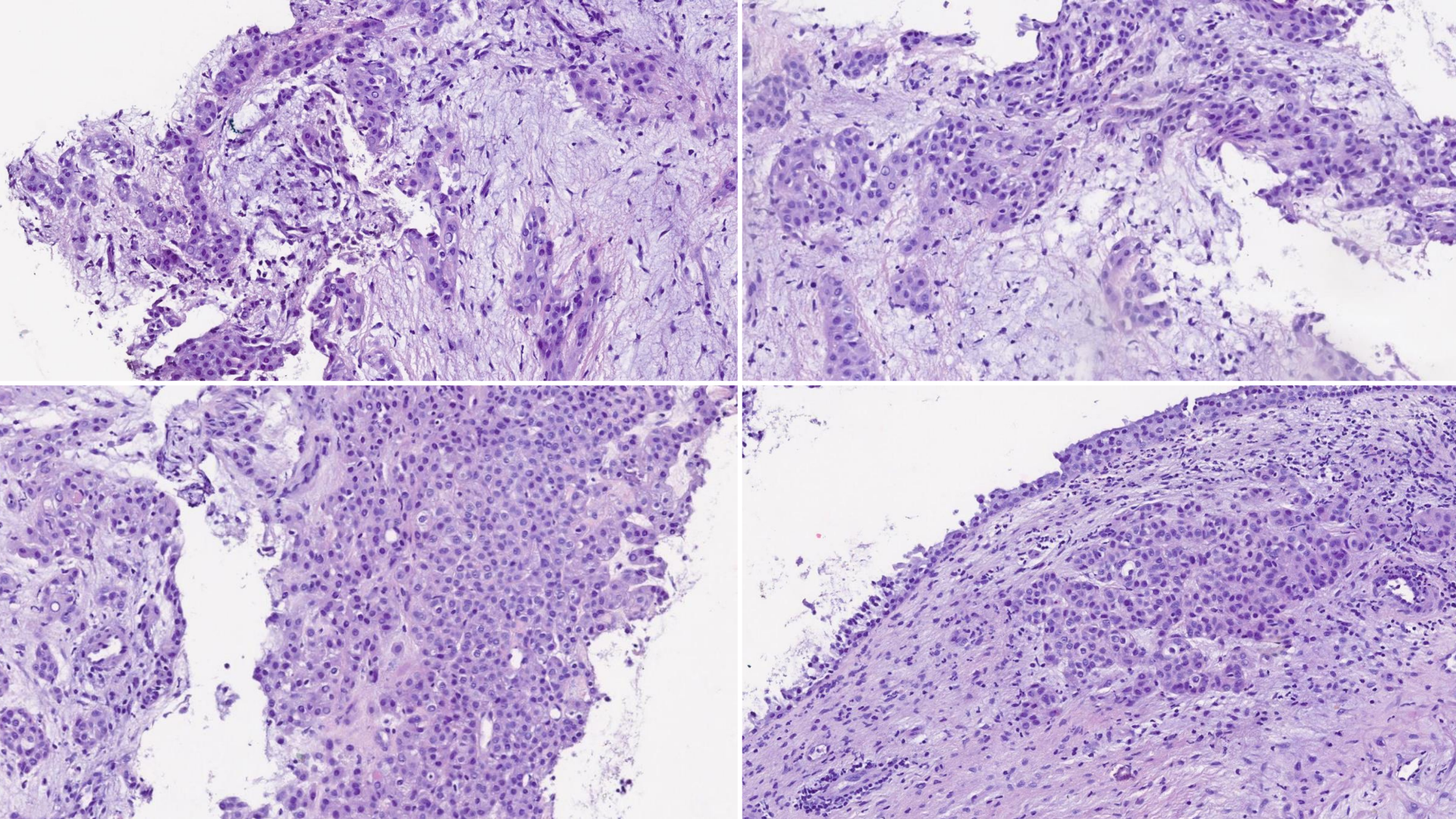

Application of Immunohistochemistry in Undifferentiated Neoplasms: A Practical Approach

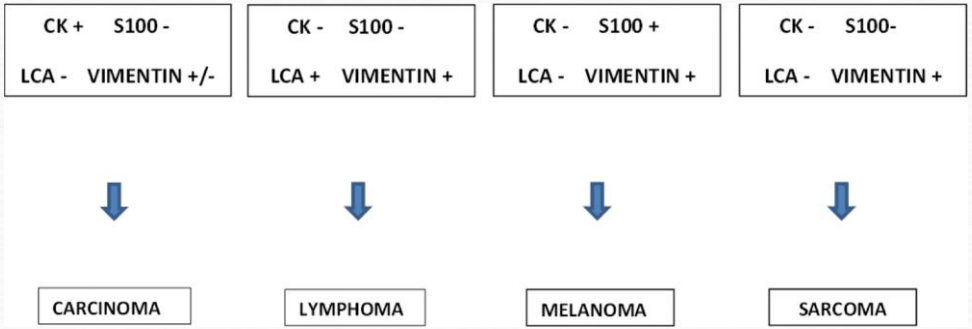

Arch Pathol Lab Med. 2017;141(8):1014-1032. doi:10.5858/arpa.2016-0518-RA

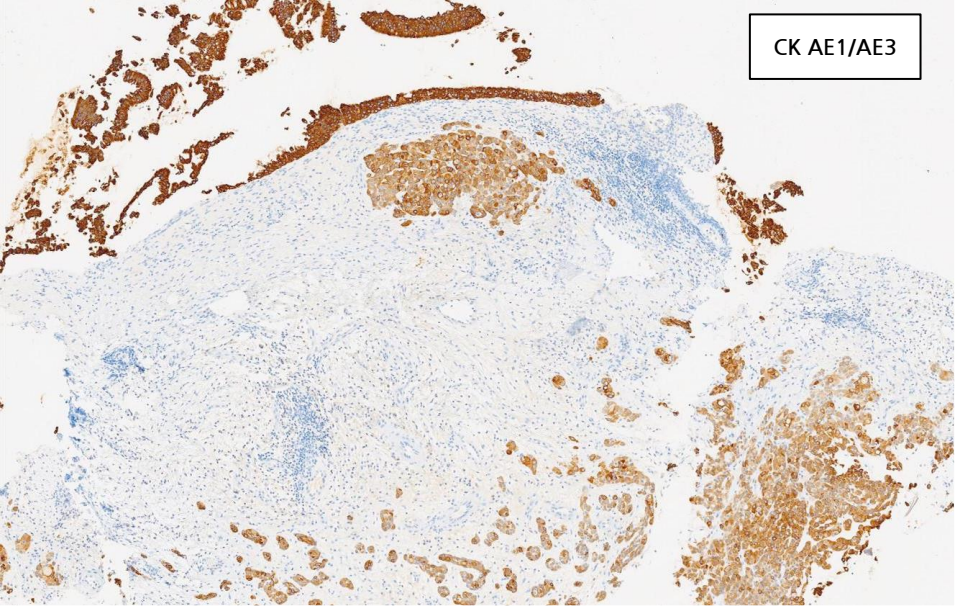
CK AE1/AE3

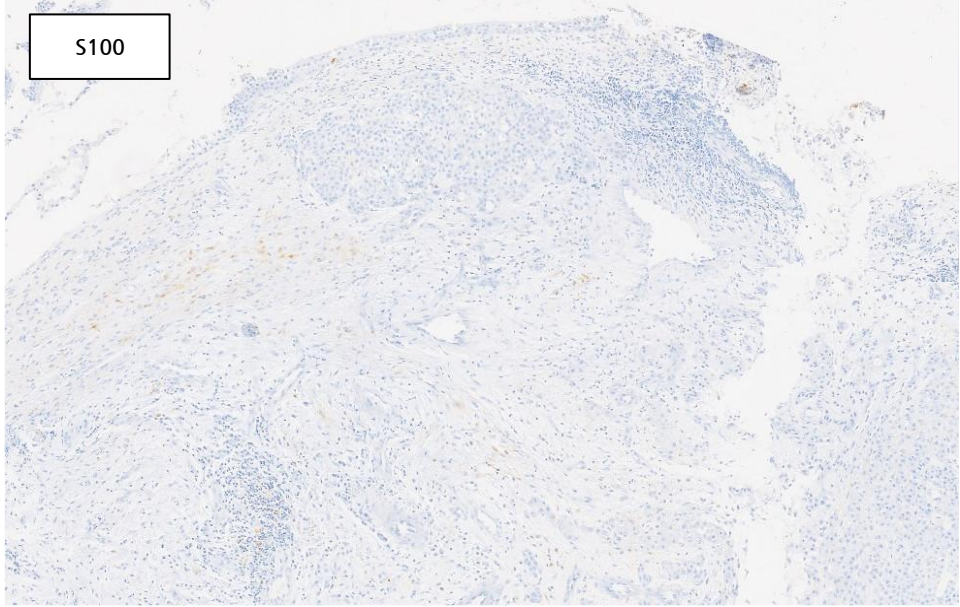
S100

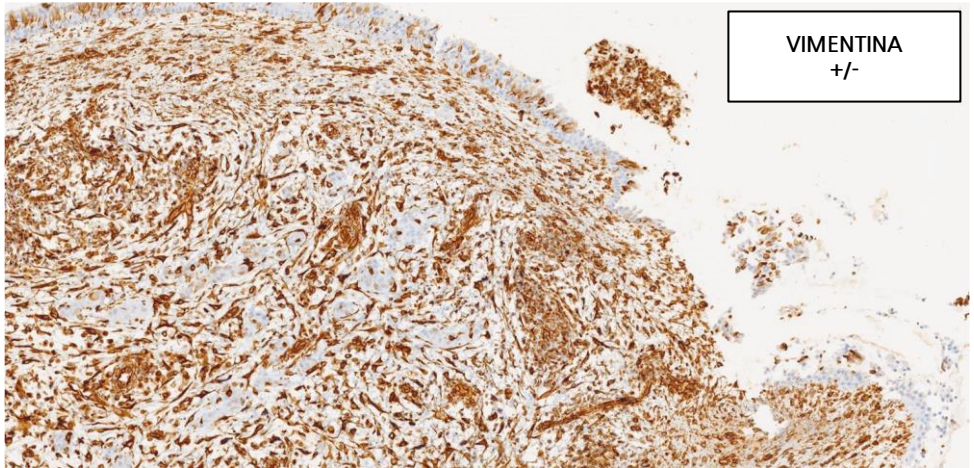
VIMENTINA
+/-

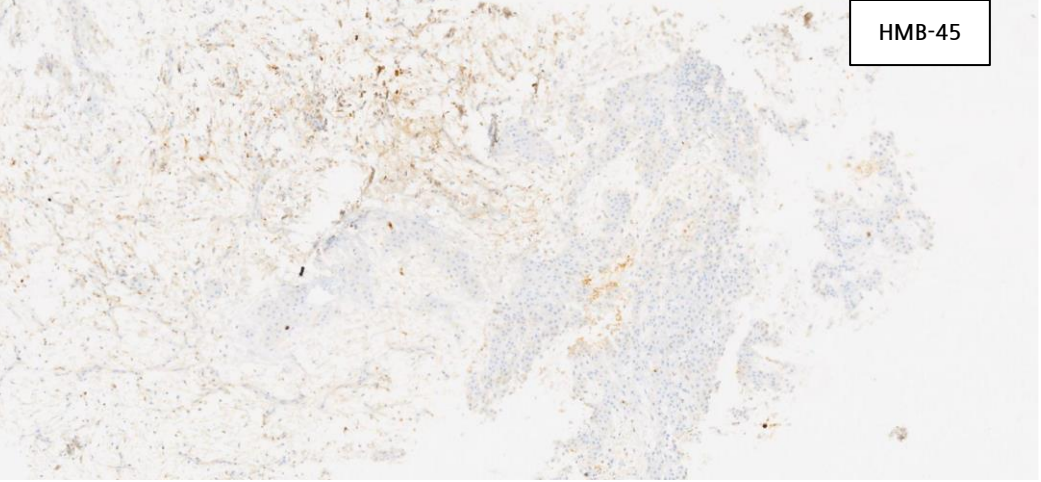

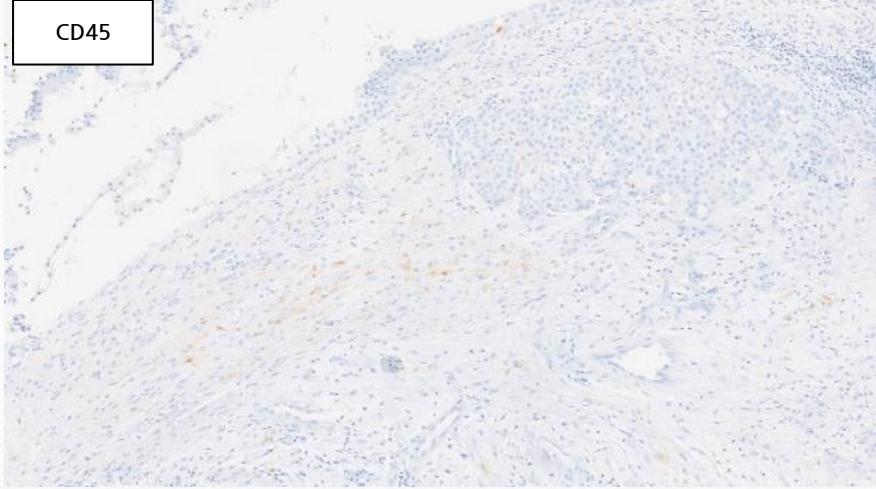

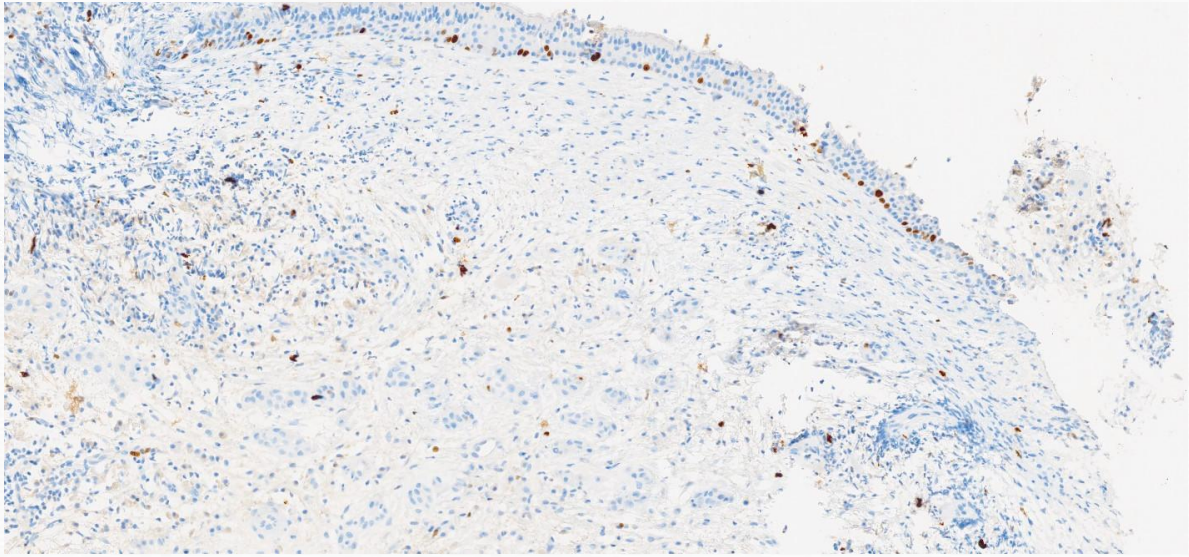

KI67 <1%

(sugiere benignidad)

Posibilidades diagnósticas

¿Diferenciación escamosa?

Tumoración de estirpe epitelial

Localización: cavum

Índice Ki-67 bajo

p40, p63, ck5/6

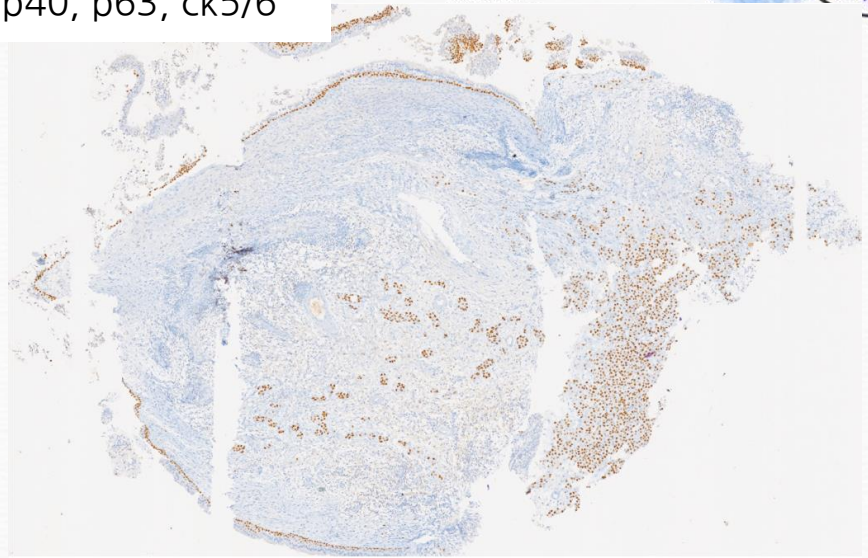

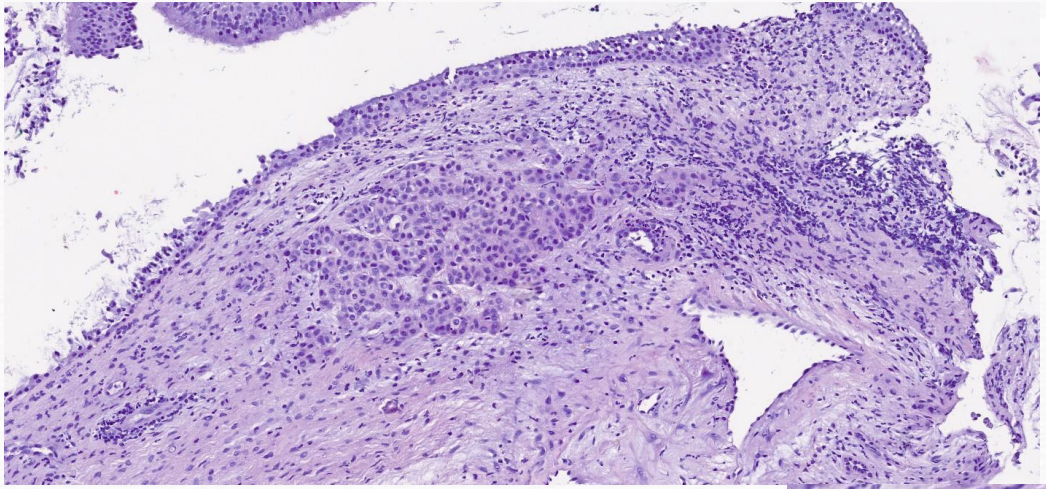

- Ausencia de epitelio de superficie escamoso, ni datos de atipia.
- Ausencia de unión al epitelio de superficie
- Ausencia de diferenciación escamosa
- Índice de proliferación bajo

Review Article

Nuclear Inclusions and Pseudoinclusions: Friends or Foes of the Surgical Pathologist?

International Journal of Surgical Pathology
18(6) 465–481
© The Author(s) 2010
Reprints and permission: http://www.sagepub.com/journalsPermissions.nav
DOI: 10.1177/1066896910385342
http://ijsp.sagepub.com
SAGE

Yiu-Tung Ip, MB, ChB[1], Marco Antonio Dias Filho, MD[2], and John K. C. Chan, MB, BS[1]

Presencia de inclusiones intranucleares

-Dada la marcada presencia de inclusiones nucleares, una de las entidades a descartar es el carcinoma papilar de tiroides.

-La morfología es poco sugestiva de esta entidad, además, la negatividad para **TTF1** y **HBME1** hacen esta entidad un diagnóstico muy poco probable.

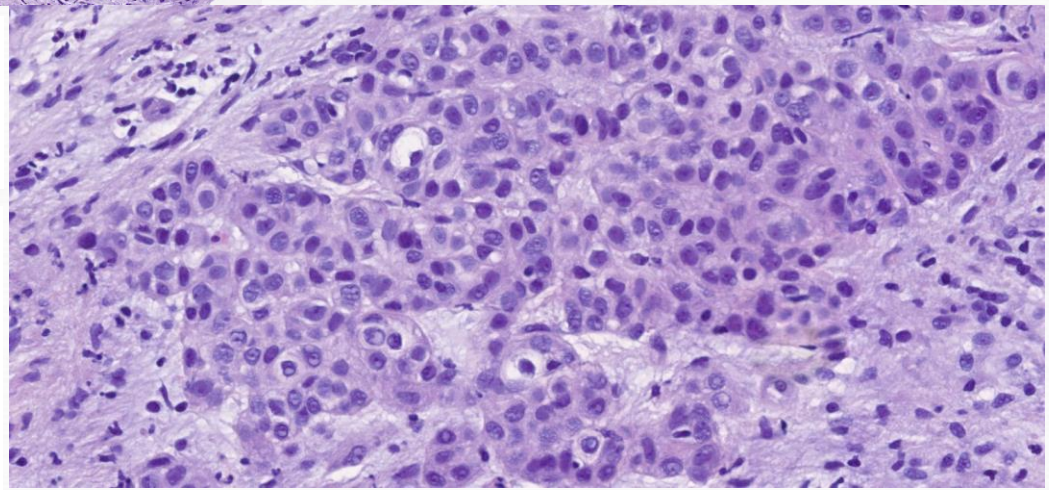

Las mejores pruebas complementarias

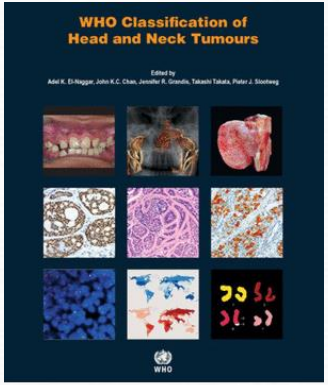

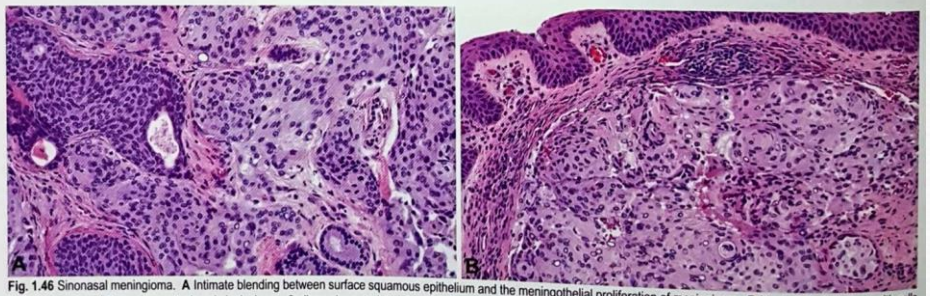

Fig. 1.46 Sinonasal meningioma. **A** Intimate blending between surface squamous epithelium and the meningothelial proliferation of meningioma. **B** Meningothelial whorls with cells that show several intranuclear cytoplasmic inclusions – findings characteristic of meningioma.

- La presencia de un patrón de crecimiento a modo "sincitio" y las abundantes inclusiones nucleares hacen del meningioma un diagnóstico bastante probable:
    - Sin embargo existen hasta 15 subtipos diferentes de meninigioma.
    - Los meningiomas, neoplasias de mayor o menor agresividad que derivan de las células meningoteliales.
    - **No poseen anticuerpos específicos** y de uso común para su diagnóstico histológico de una forma precisa y segura.
    - Muchos de ellos se asocian a **mutaciones** las cuales no estamos capacitados para determinar en este laboratorio.

- Al margen de esto, se solicita un amplio estudio inmunohistoquímico que muestra positividad para: CK7, CK19, EMA, vimentina, p16, GLUT1, BCL2, MUC4, CK CAM5.2, CK8, INI1 y galectina 3. *Todos estos anticuerpos son muy poco específicos para el diagnóstico de meningioma, sin embargo todos ellos se pueden expresar en mayor o menor medida en este tipo de tumores*

- Ademas de estos, los marcadores P40, P63 y CK5/6 también son positivos en este caso y, según la bibliografía consultada, también se pueden expresar en los meningiomas.

- Ahmed, R. A., Shebl, A. M., & Habashy, H. O. (2017). Expression levels of ß-catenin and galectin-3 in meningioma and their effect on brain invasion and recurrence: a tissue microarray study. Cancer biology & medicine, 14(3), 319.
- Matsuyama, A., Jotatsu, M., Uchihashi, K., Tsuda, Y., Shiba, E., Haratake, J., & Hisaoka, M. (2019). MUC 4 expression in meningiomas: under-recognized immunophenotype particularly in meningothelial and angiomatous subtypes. Histopathology, 74(2), 276-283.
- Abramovich, C. M., & Prayson, R. A. (2000). Apoptotic activity and bcl-2 immunoreactivity in meningiomas: association with grade and outcome. American journal of clinical pathology, 114(1), 84-92.
- Perry, A., Fuller, C. E., Judkins, A. R., Dehner, L. P., & Biegel, J. A. (2005). INI1 expression is retained in composite rhabdoid tumors, including rhabdoid meningiomas. Modern Pathology, 18(7), 951-958.
- van de Nes, J. A., Griewank, K. G., Schmid, K. W., & Grabellus, F. (2015). Immunocytochemical analysis of glucose transporter protein¿1 (GLUT-1) in typical, brain invasive, atypical and anaplastic meningioma. Neuropathology, 35(1), 24-36.
- Guadagno, E., Del Basso De Caro, M., Pignatiello, S., Sciammarella, C., Solari, D., Cappabianca, P., ... & Dones, F. (2016). Expression of p40 (¿ Np63) protein in meningiomas, an unexpected finding: immunohistochemical study and evaluation of its possible prognostic role. Journal of neuro-oncology, 129, 405-413present.

INMUNOFENOTIPO

Positividad

CK AE1/AE3
CK7
CK8
CK19
P40
P63
CK5/6
CK CAM 5.2
INI-1
GALECTINA-3
EMA
GLUT1
MUC4

Vimentina
+/-

Otros

Ki67 <1%

Negatividad

HBME1
TTF1
Cromogranina
Sinaptofisina
HMB-45
EBER
CD45
BCL2
S100

Diagnóstico

MENINGIOMA MENINGOTELIAL EXTRACRANEAL

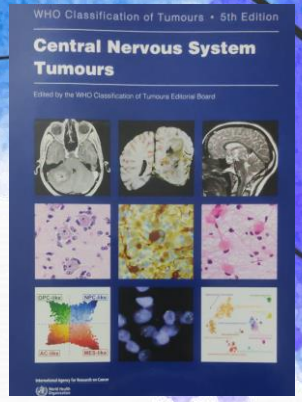

Según la OMS, los criterios para el diagnóstico de meningioma son:

- Hallazgos histológicos específicos de al menos un subtipo de meningioma o presencia de algunas de las mutaciones conocidas que se asocian a esta entidad (inactivación de NF2, TRAF7, AKT1, KLF4,...)
- Cambios histológicos asociados a la metilación de ADN asociada a este tipo de tumores.
- Además, es recomendable que la localización de la lesión sea meníngea y que exista alta positividad para EMA y/o SSTR2A.

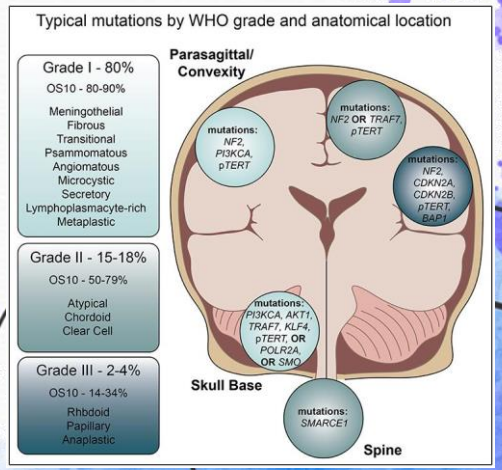

Meningioma

- **Definición**:
  Neoplasias derivadas de las células meningoteliales (aracnoides)

- **Etiología:**
  Esporádicos, asociados a radiación, NF tipo 2, schwannomatosis

- **Clínica**:
  Frecuentes, en torno al 30% de los tumores craneales 1ºs.

  - ➔ **Localización extracraneal: raros, 0,1%** de neoplasias primarias nasosinusales, 2% de todos los meningiomas

  - ➔ Edad media 48 años, F:M=1:1.

  - ➔ **Localización**: SNC (parasagital, fosa posterior, espinales..) y ectópicos (intraóseo, cuero cabelludo, senos paranasales, parótida, espacio parafaríngeo, mediastino, pulmón, suprarrenal).

  - ➔ **Síntomas**:
    Dolor de cabeza, convulsiones, monoparesia pierna contralateral, cambios de personalidad, anosmia, exoftalmos unilateral,obstrucción nasal, pérdida de audición y visión unilateral, síndrome de Brown-Séquard.

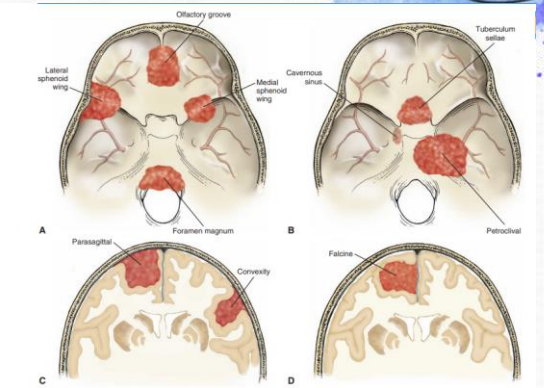

Fig. 13.1 Common locations for meningiomas. Common sites of tumor growth in relationship to adjacent skull, brain, and dural reflections (A–D). Illustrations created by MedPIC at Washington University School of Medicine with additional input from Dr. Michael Chicoine, Department of Neurosurgery.

Histopatología

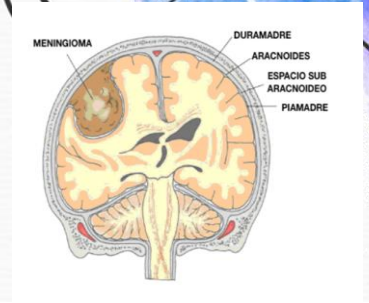

Espectro extremadamente amplio, aunque con características típicas.

Meningiomas nasosinusales:

- Epitelio de superficie escamoso o respiratorio.
- Dispuestos en lóbulos
- Células meningoteliales sincitiales verticiladas.
- Los núcleos son blandos y redondos a ovalados, con pequeños nucléolos y ocasionales inclusiones citoplasmáticas intranucleares.
- En ocasiones presentan cuerpos de psammoma.

De los **15 tipos histológicos de meningioma**, los más comunes en tracto nasosinusal son: meningoteliales, transicionales metaplásico, psamomatoso y **la mayoría son tumores de grado 1**.

- Los meningiomas de grado 2 y 3 son raros.

El pronóstico de los meningiomas sinonasales **es bueno aunque se desarrollan recurrencias** en aproximadamente el 30% de los casos .

Meningiomas	
Meningioma	9530/0
Meningothelial meningioma	9531/0
Fibrous meningioma	9532/0
Transitional meningioma	9537/0
Psammomatous meningioma	9533/0
Angiomatous meningioma	9534/0
Microcystic meningioma	9530/0
Secretory meningioma	9530/0
Lymphoplasmacyte-rich meningioma	9530/0
Metaplastic meningioma	9530/0
Chordoid meningioma	9538/1
Clear cell meningioma	9538/1
Atypical meningioma	9539/1
Papillary meningioma	9538/3
Rhabdoid meningioma	9538/3
Anaplastic (malignant) meningioma	9530/3

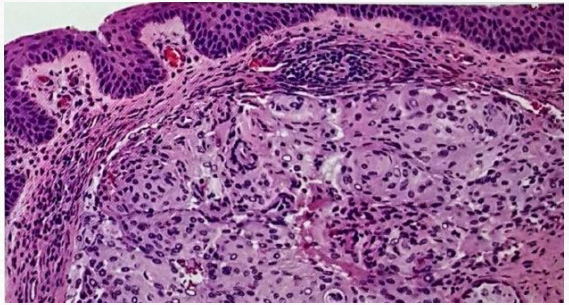

IDEAS PARA LLEVAR A CASA:

- Seguir un enfoque sistemático en la evaluación de las biopsias, y ante datos discordantes dudar del diagnóstico.
- Hospital comarcal: limitaciones técnicas, casos poco frecuentes o áreas de capacitación inexistentes → SIEMPRE consultar y revisar bibliografía.
- Aplicar algoritmos con pequeños paneles de inmunohistoquímica, en función de la sospecha diagnóstica y posibles diagnósticos diferenciales.
    - Nunca olvidar la importancia de las características morfológicas con tinción básica de Hematoxilina-Eosina.
    - La expresión de citoqueratina no se limita a las neoplasias epiteliales
    - Reconocer las inclusiones nucleares puede ayudar al diagnóstico de algunas entidades, pero también ser una fuente de error.

"Ninguno de nosotros es tan bueno como todos nosotros juntos"

Bibliografía

-Ip, Y. T., Dias Filho, M. A., & Chan, J. K. (2010). Nuclear inclusions and pseudoinclusions: friends or foes of the surgical pathologist?. International journal of surgical pathology, 18(6), 465-481. https://doi.org/10.1177/1066896910385342

-Kandukuri, S. R., Lin, F., Gui, L., Gong, Y., Fan, F., Chen, L., Cai, G., & Liu, H. (2017). Application of Immunohistochemistry in Undifferentiated Neoplasms: A Practical Approach. *Archives of pathology & laboratory medicine*, *141*(8), 1014-1032. https://doi.org/10.5858/arpa.2016-0518-RA

- Ahmed, R. A., Shebl, A. M., & Habashy, H. O. (2017). Expression levels of ß-catenin and galectin-3 in meningioma and their effect on brain invasion and recurrence: a tissue microarray study. Cancer biology & medicine, 14(3), 319.

- Matsuyama, A., Jotatsu, M., Uchihashi, K., Tsuda, Y., Shiba, E., Haratake, J., & Hisaoka, M. (2019). MUC 4 expression in meningiomas: under-recognized immunophenotype particularly in meningothelial and angiomatous subtypes. Histopathology, 74(2), 276-283.

- Abramovich, C. M., & Prayson, R. A. (2000). Apoptotic activity and bcl-2 immunoreactivity in meningiomas: association with grade and outcome. American journal of clinical pathology, 114(1), 84-92.

- Perry, A., Fuller, C. E., Judkins, A. R., Dehner, L. P., & Biegel, J. A. (2005). INI1 expression is retained in composite rhabdoid tumors, including rhabdoid meningiomas. Modern Pathology, 18(7), 951-958.

- van de Nes, J. A., Griewank, K. G., Schmid, K. W., & Grabellus, F. (2015). Immunocytochemical analysis of glucose transporter protein¿1 (GLUT-1) in typical, brain invasive, atypical and anaplastic meningioma. Neuropathology, 35(1),
24-36.

- Guadagno, E., Del Basso De Caro, M., Pignatiello, S., Sciammarella, C., Solari, D., Cappabianca, P., ... & Dones, F. (2016). Expression of p40 (¿ Np63) protein in meningiomas, an unexpected finding: immunohistochemical study and evaluation of its possible prognostic role. Journal of neuro-oncology, 129, 405-413.

- Arsene, D. E., Milanesi, E., & Dobre, M. (2022). Viral oncogenesis in tumours of the central nervous system: reality or random association? A retrospective study on archived material. Journal of Cellular and Molecular Medicine, 26(5), 1413-1420.