A PROPÓSITO DE CASO DE PERFORACIÓN YEYUNAL DE CAUSA INFRECUENTE, DESÓRDENES LINFOPROLIFERATIVOS INTESTINALES T.

David Pérez Parra

Residente Anatomía Patológica

Complejo Hospitalario Universitario Santa Lucía-Rosell

INTRODUCCIÓN

- Mujer de 58 años sin antecedentes previos que acude a Urgencias por dolor abdominal y fiebre.

- Se objetiva perforación yeyunal mediante TC junto lesión sugestiva de (…), se procede a intervención urgente y resección de segmento intestinal afecto.

MACROSCÓPICO

- Se recibe segmento de intestino delgado que mide 52 cm de longitud por 2'5 cm de diámetro mayor.

- Presenta **adherencias por su serosa** con área blanquecina y una zona blanquecina por su serosa a 13 de un límite quirúrgico que al corte presenta consistencia indurada.

- Junto a zona descrita, **gran úlcera en mucosa** con **perforacón macroscópica** de asa intestinal.

- Se incluyen cortes representativos y adenopatías adyacentes.

MICROSCÓPICO

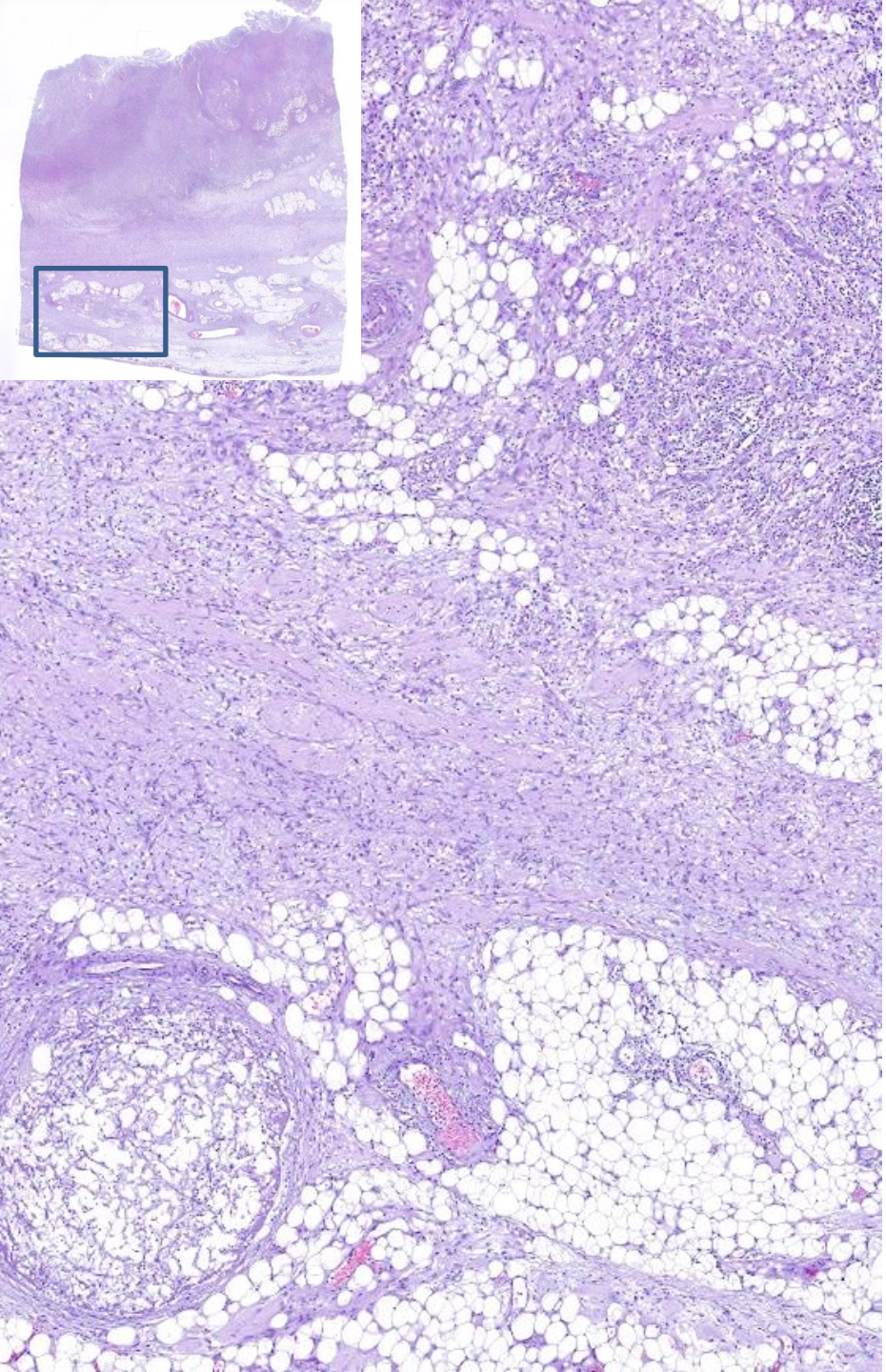

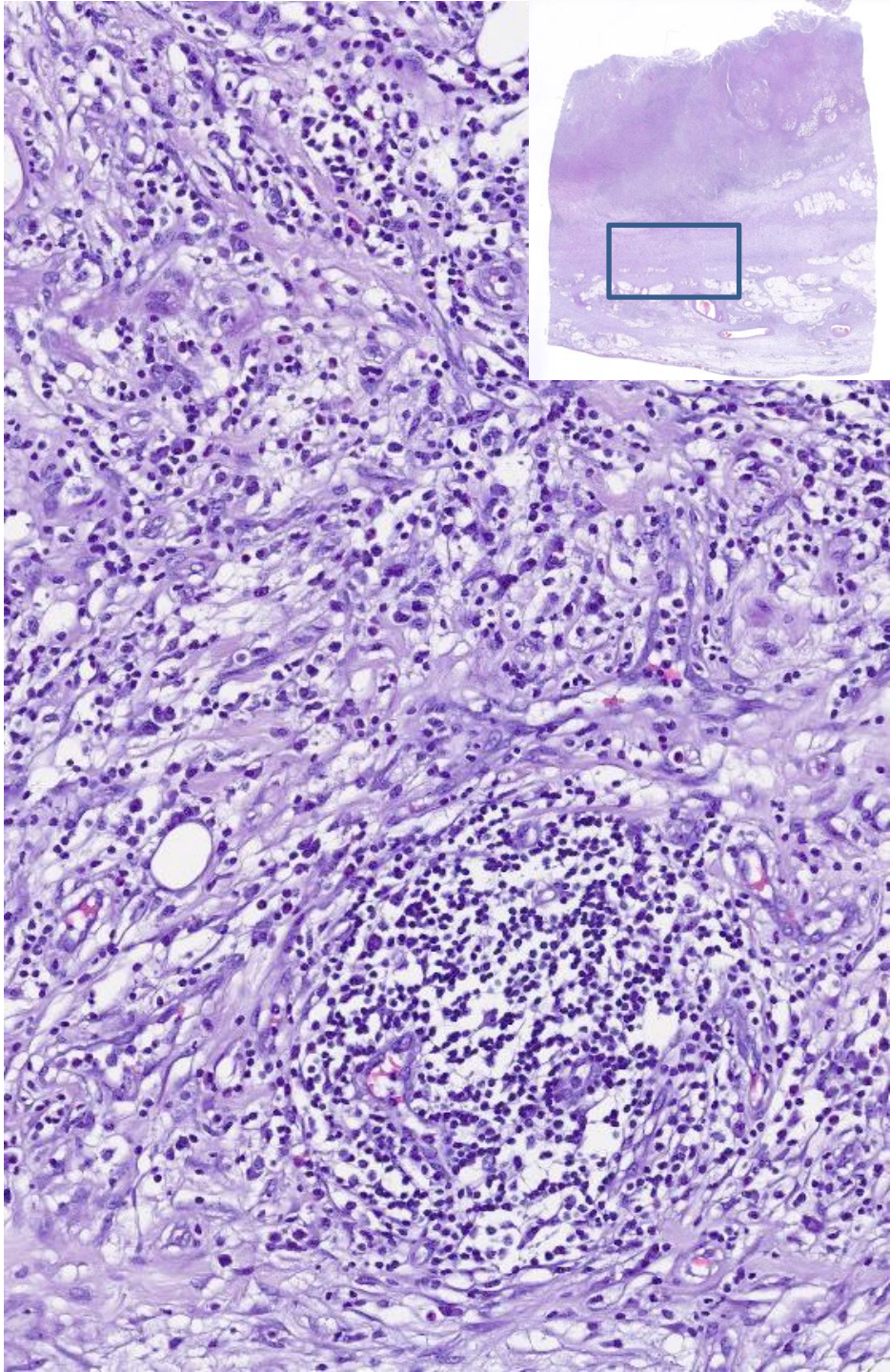

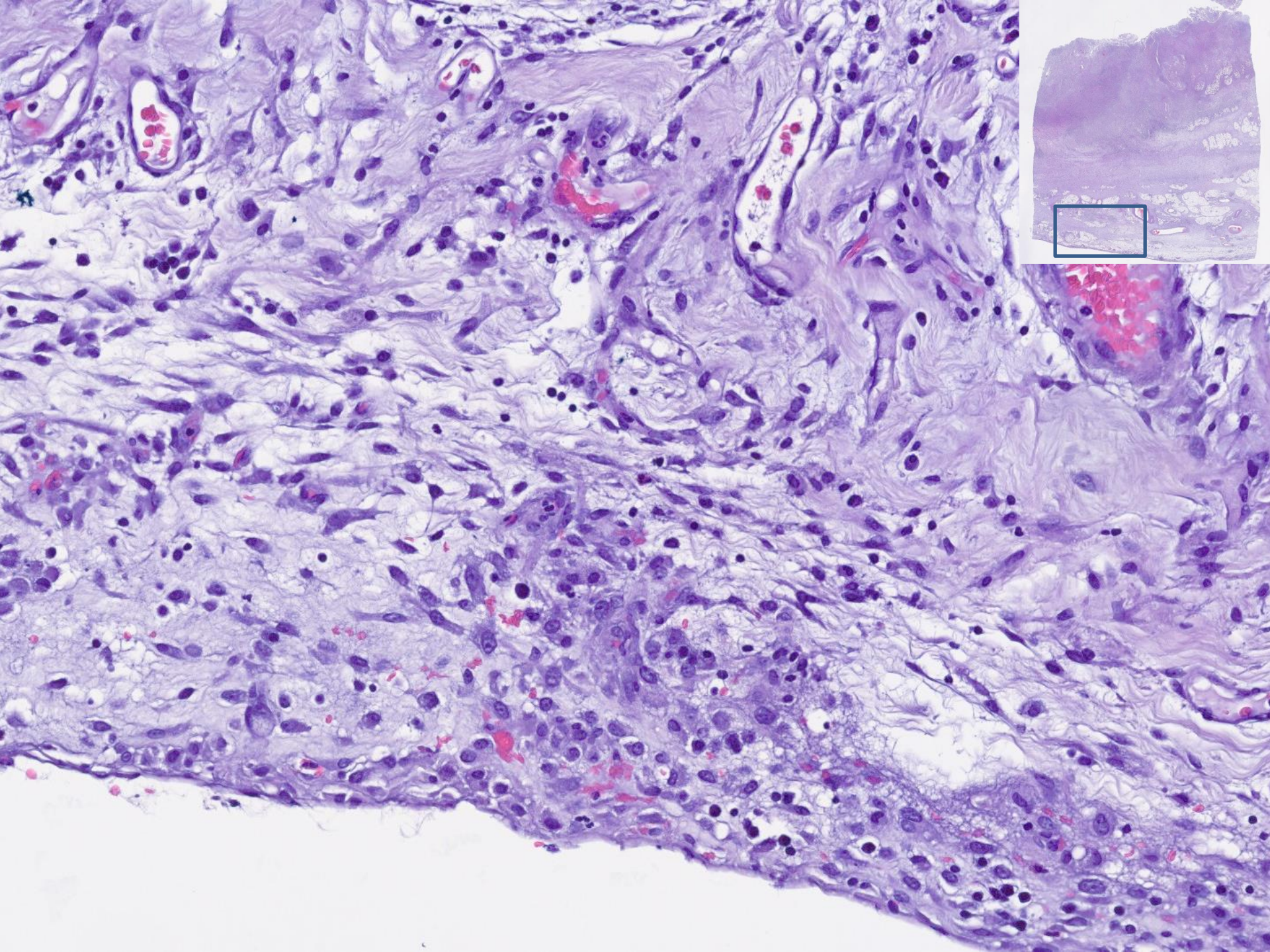

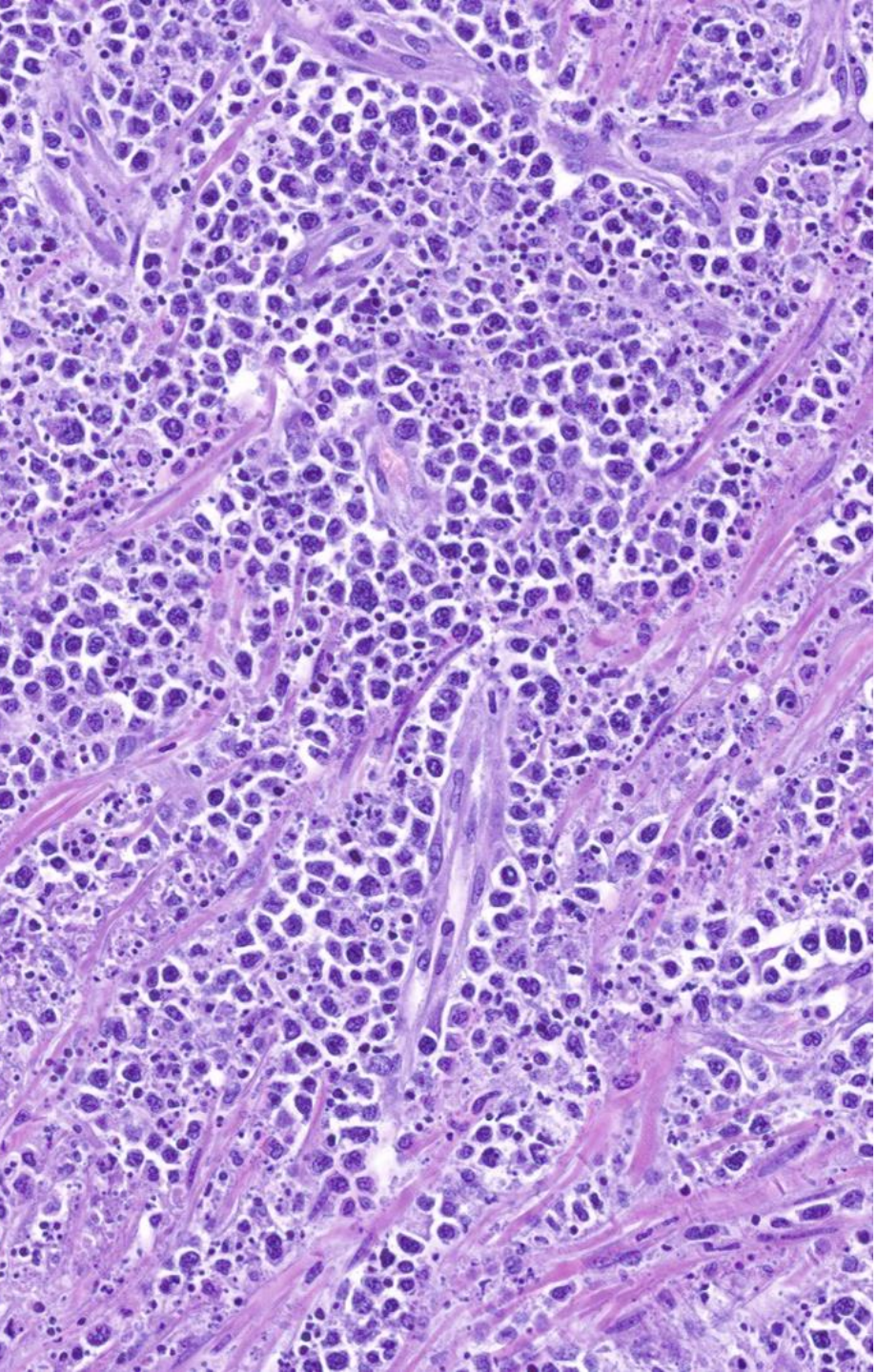

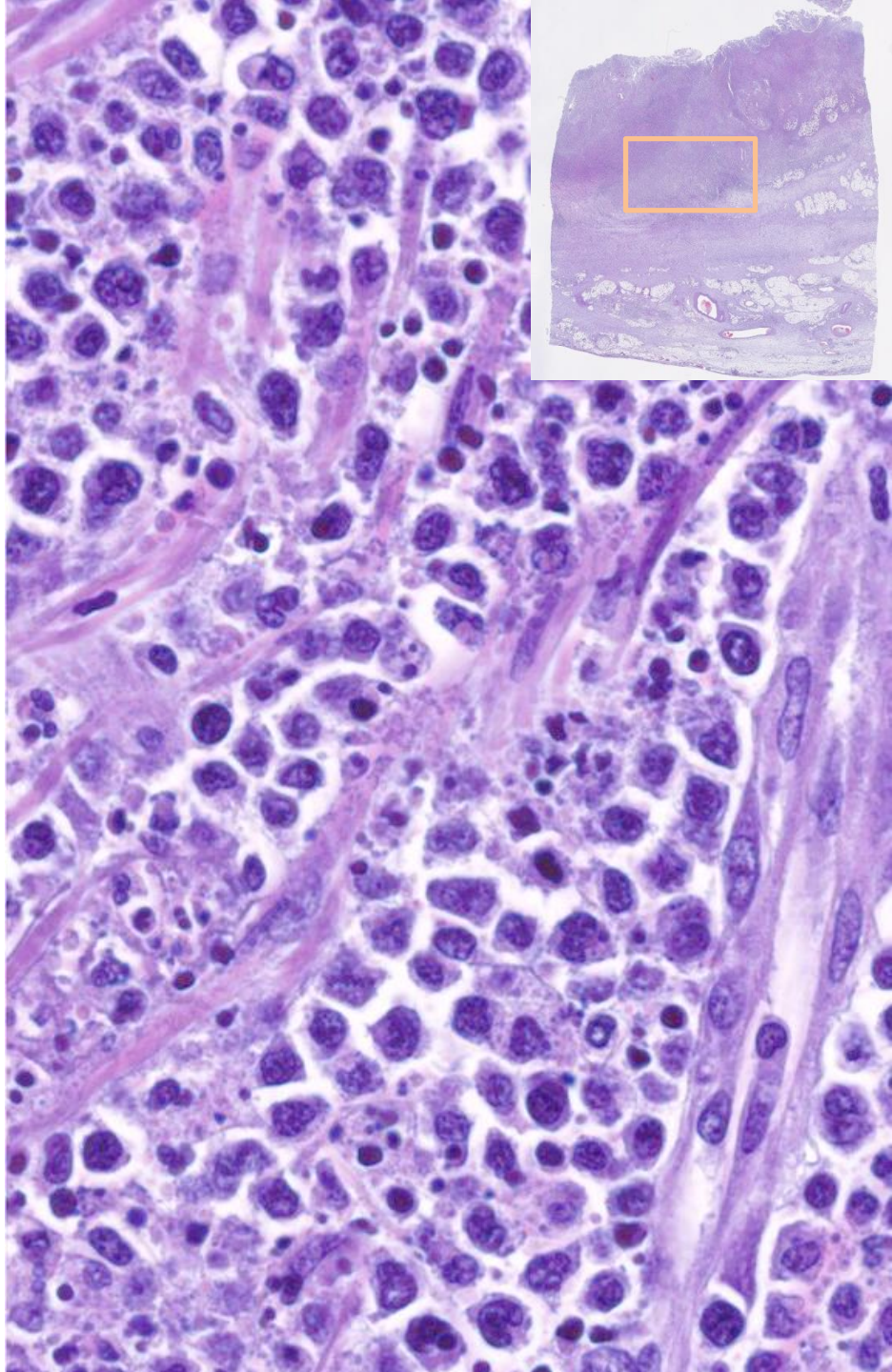

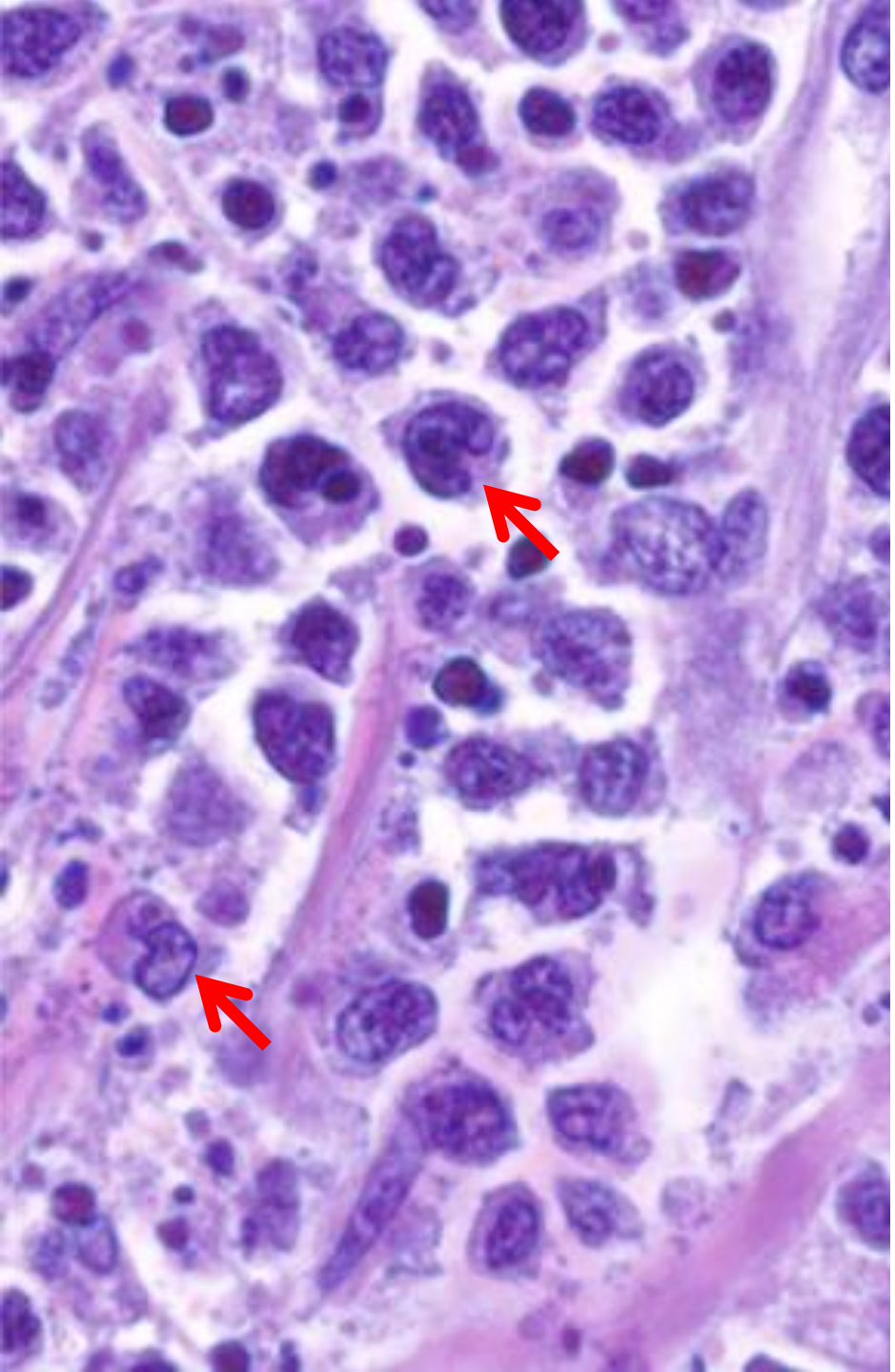

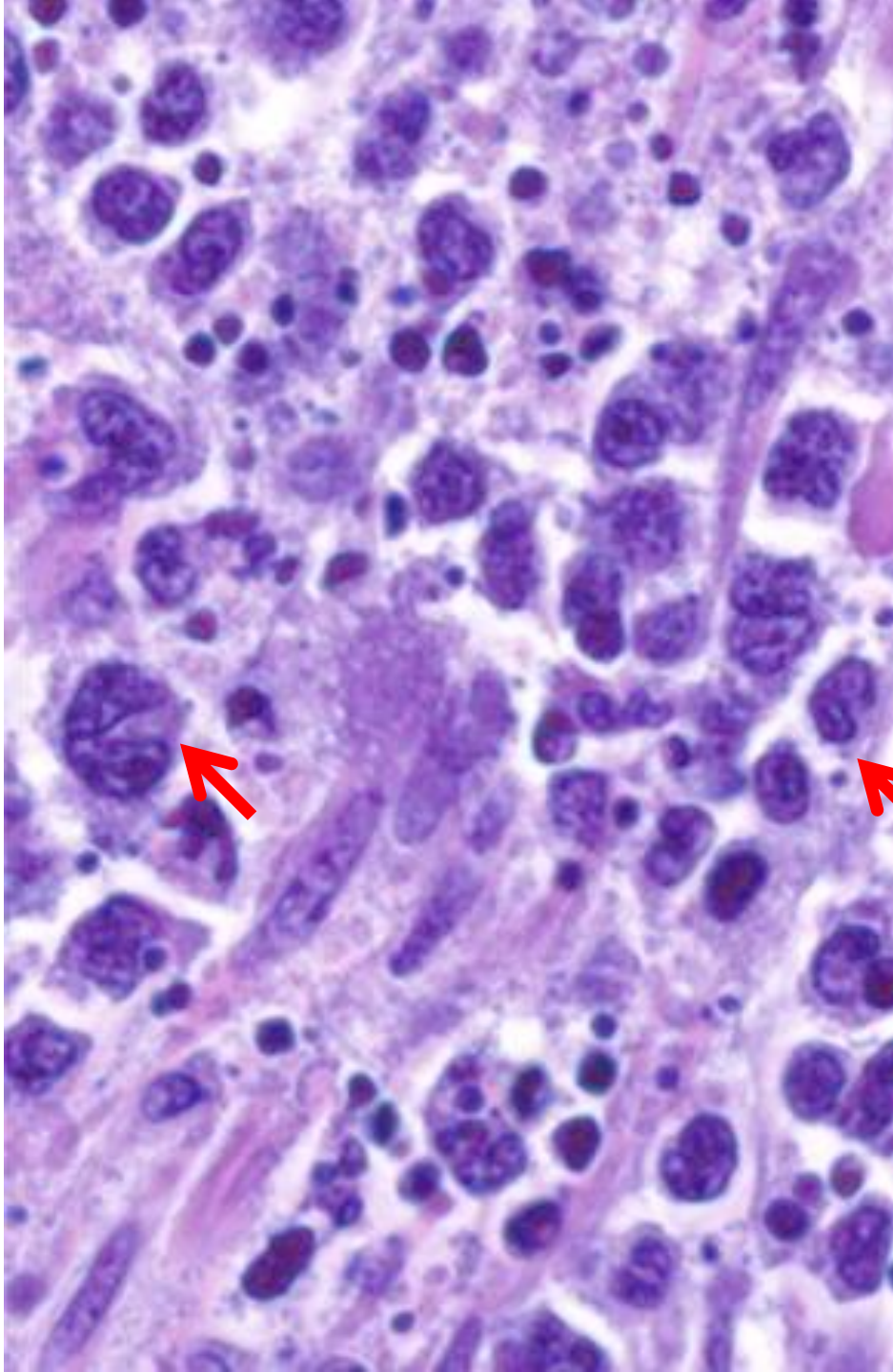

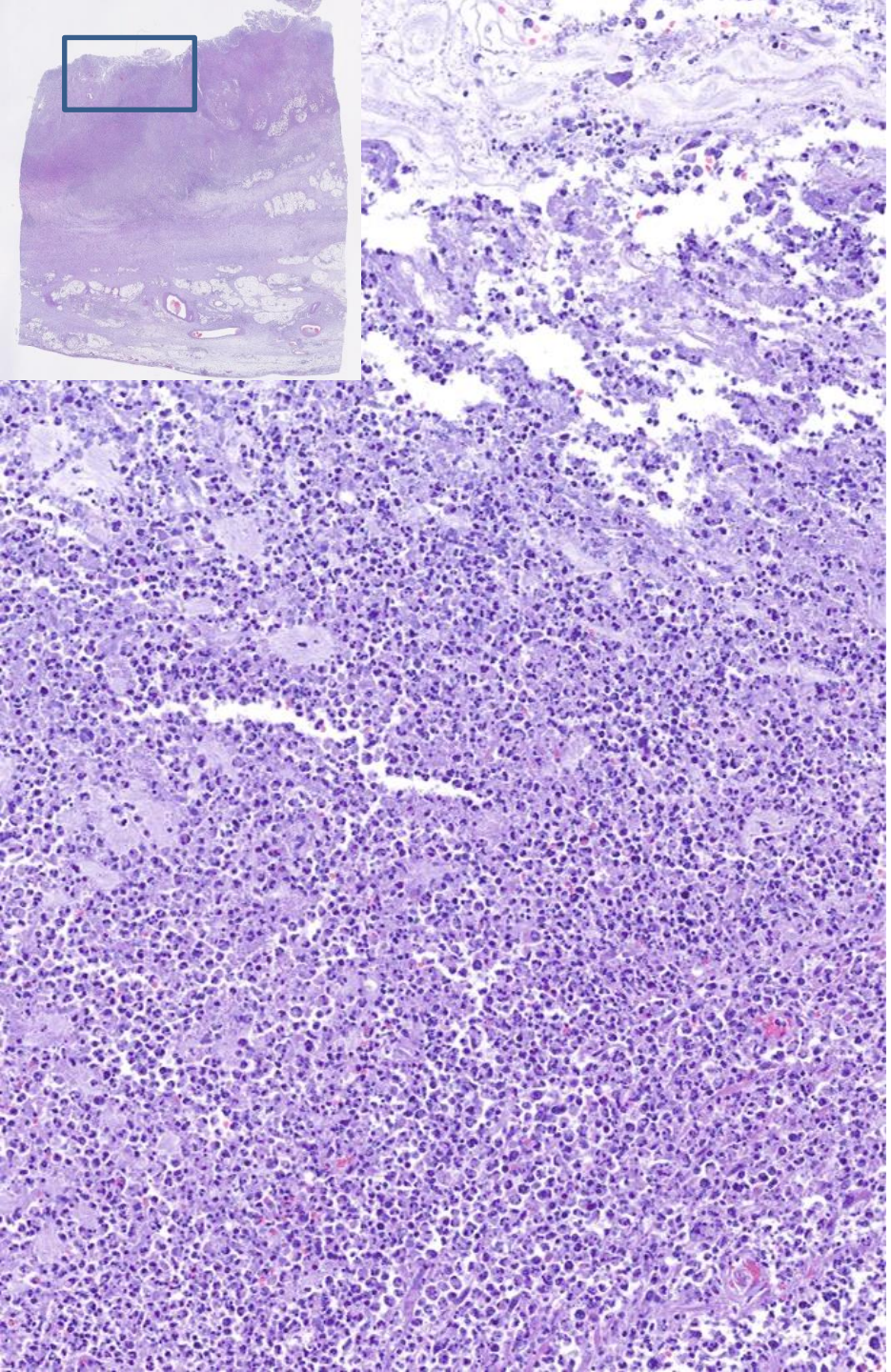

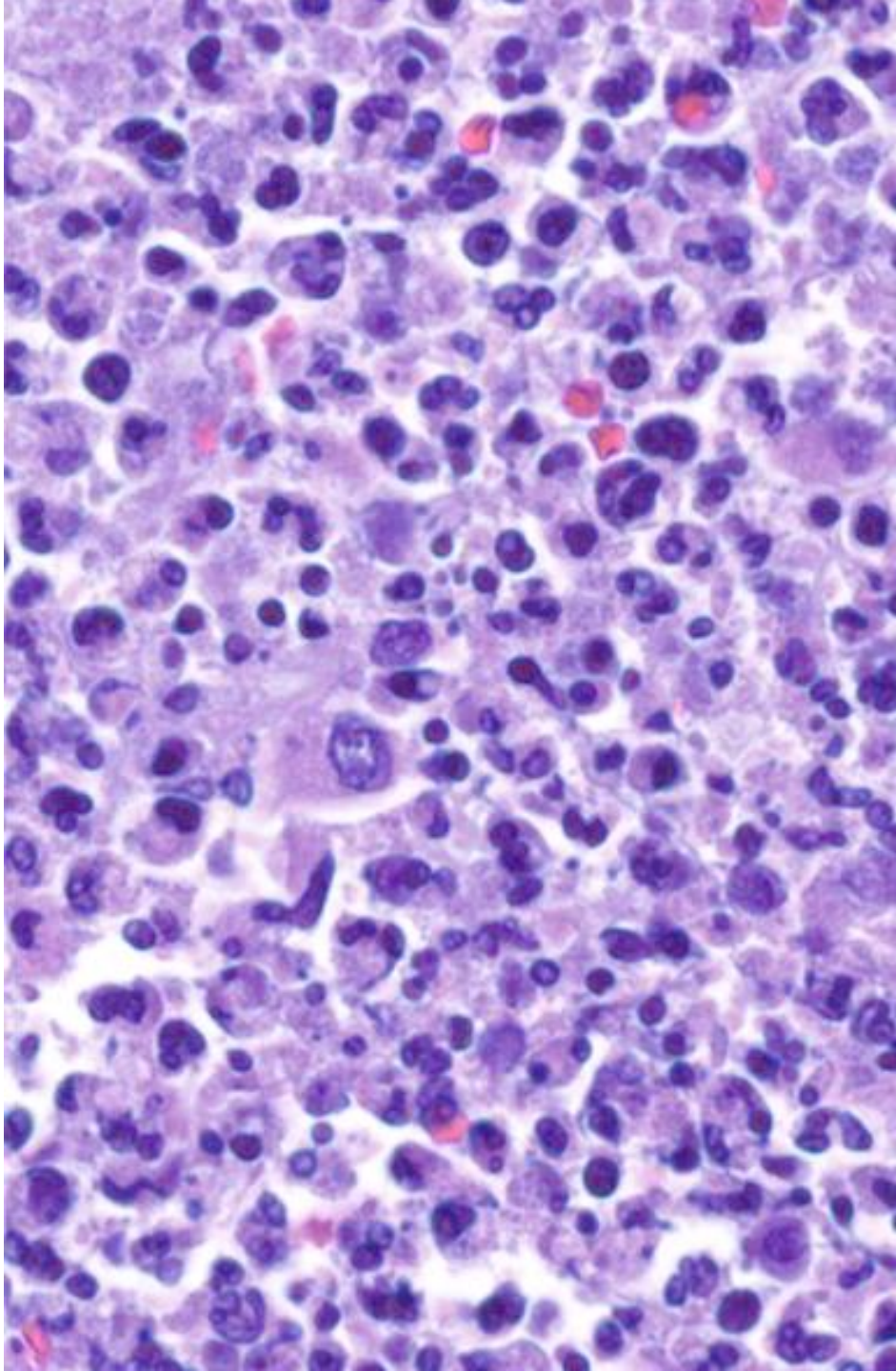

GANGLIO LINFÁTICO

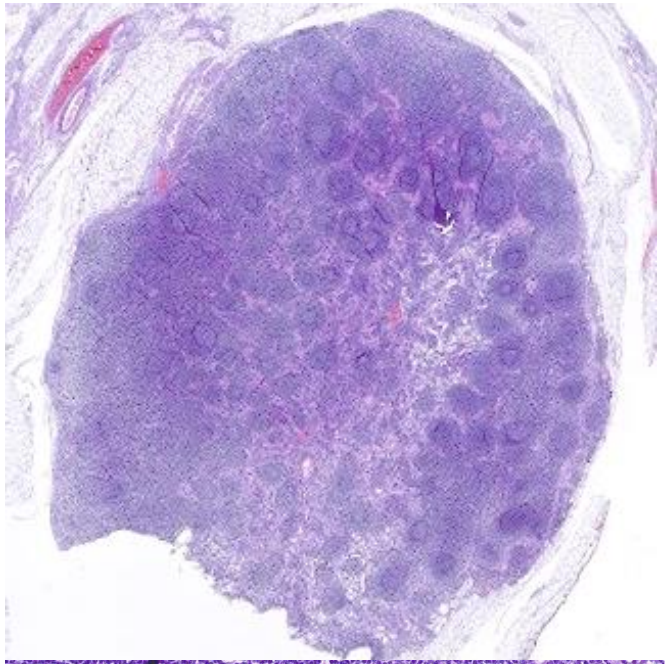

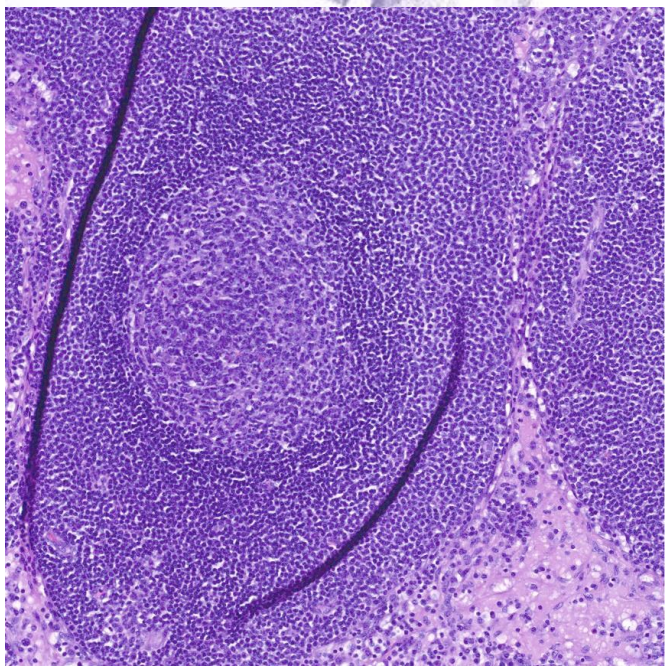

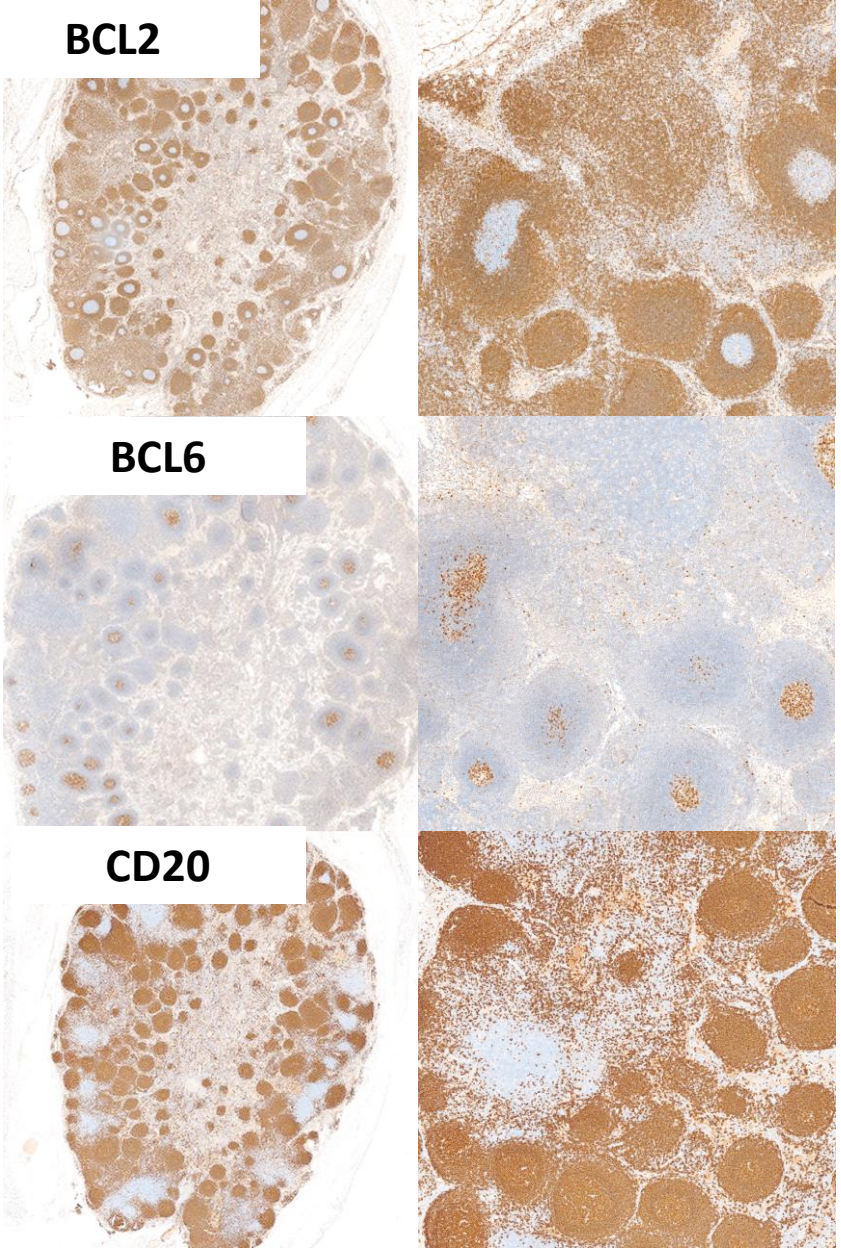

CD3, CD21,CD23, CD10 y otras **NO PATOLÓGICAS**

GANGLIO LINFÁTICO REACTIVO

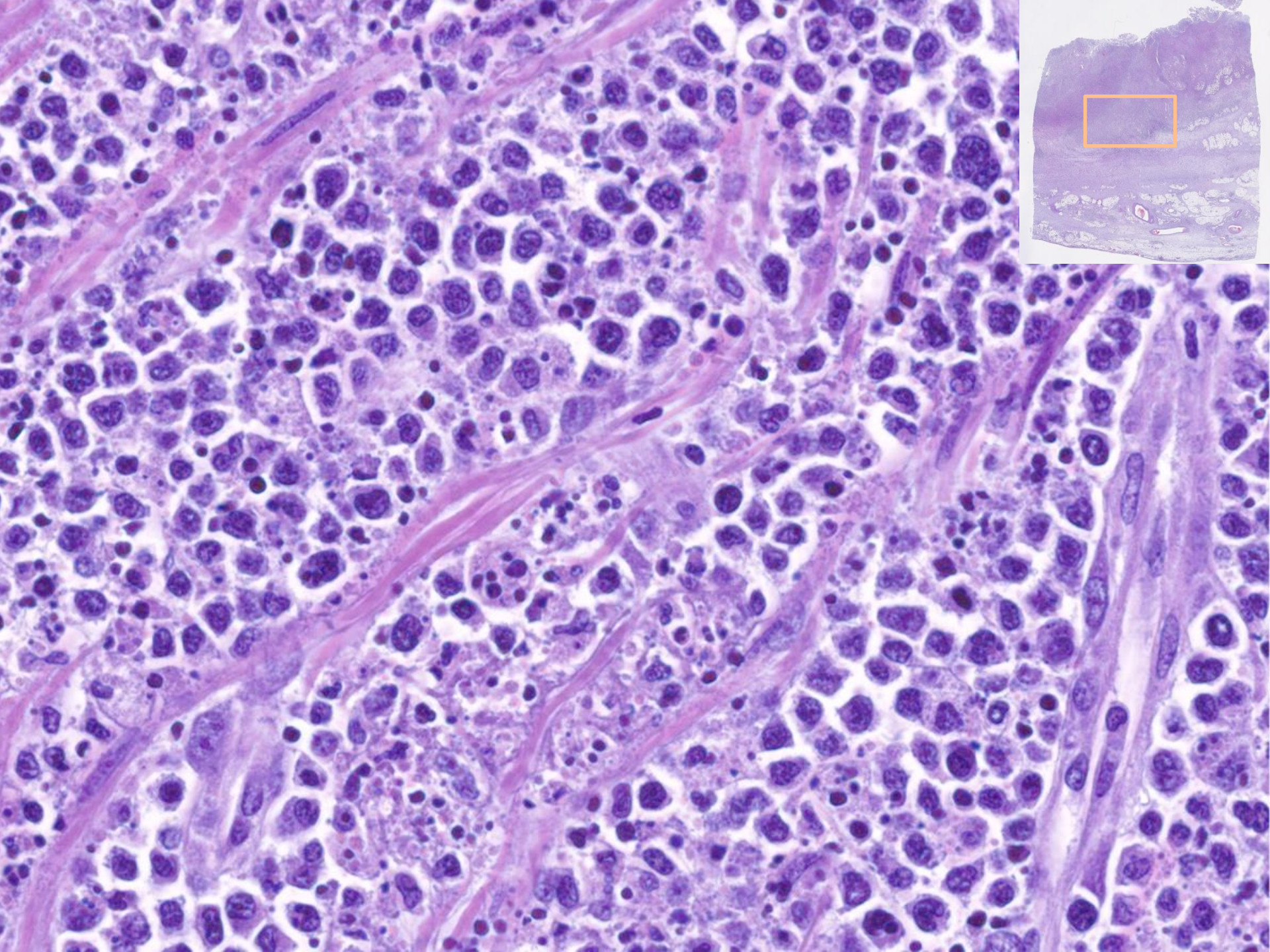

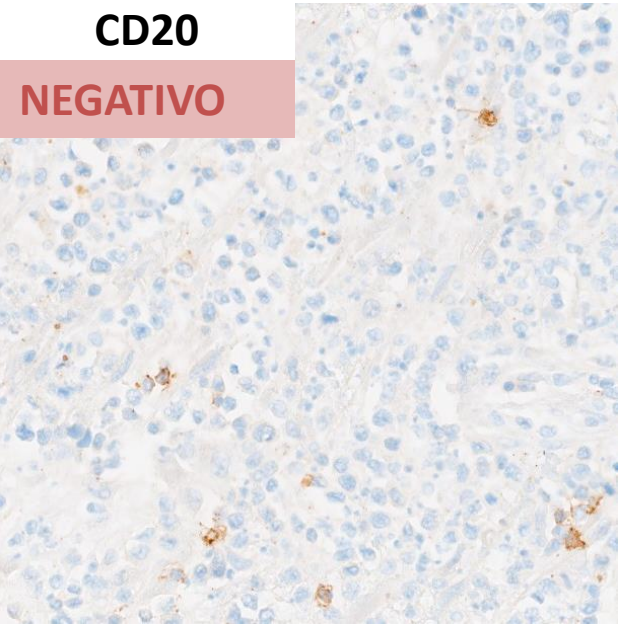

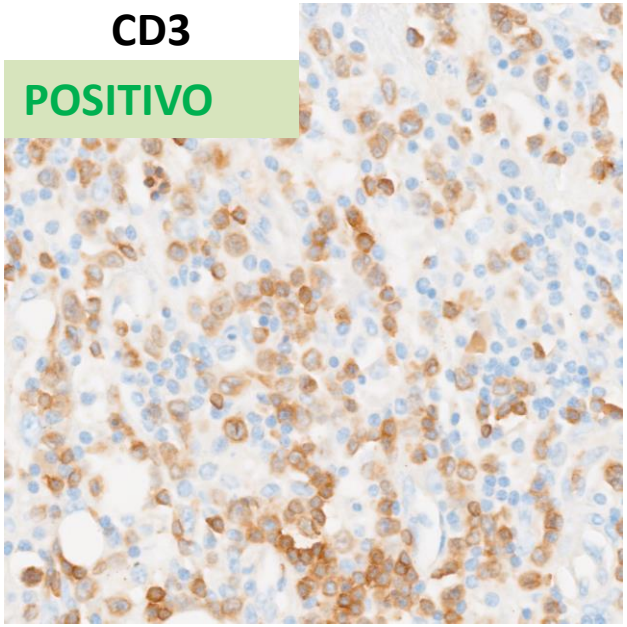

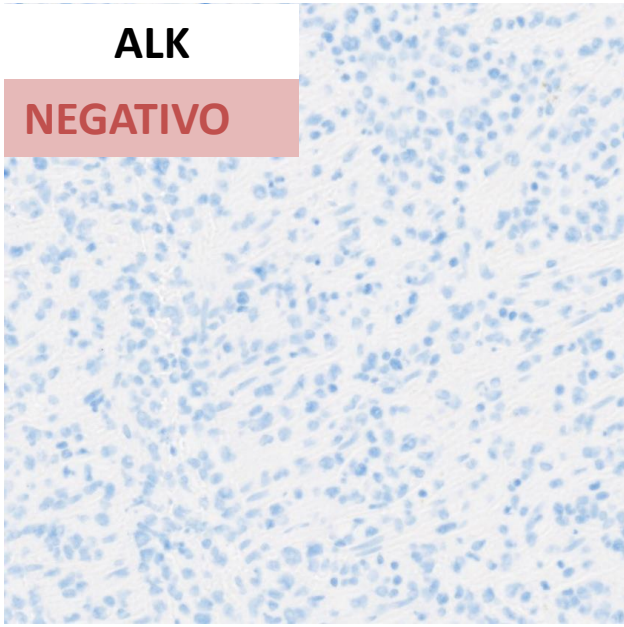

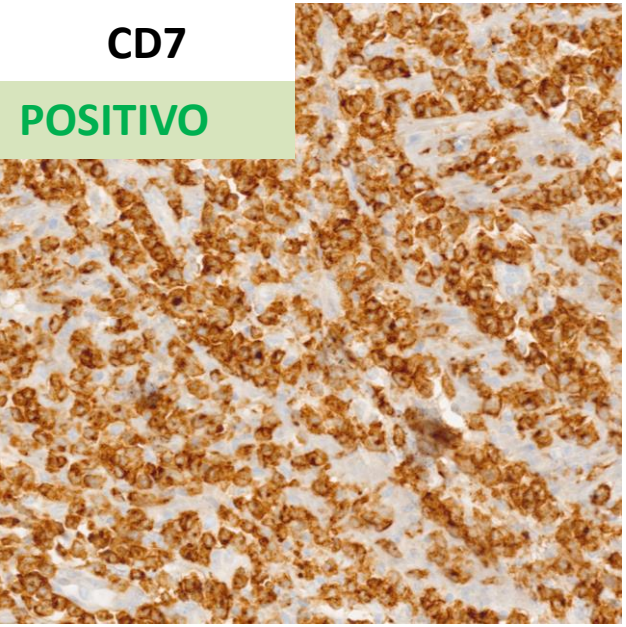

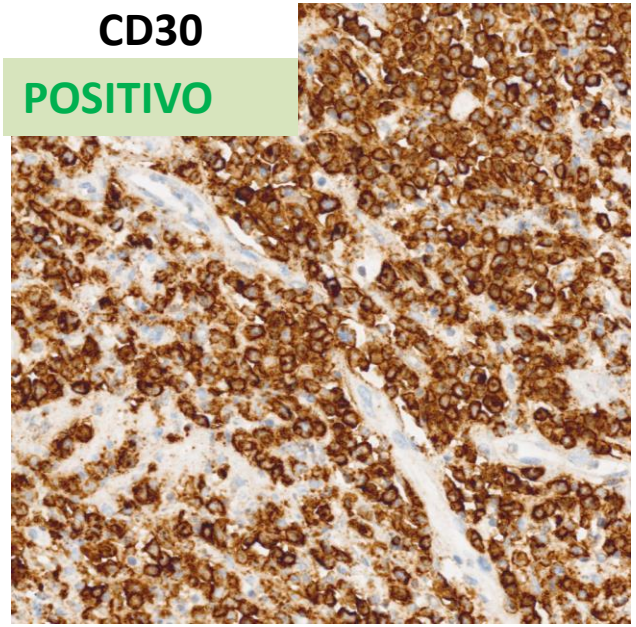

RESUMEN

POSITIVO: **CD3, CD7, CD30**, GRANZIMA, TIA1.

NEGATIVO: CD56, CD8, CD4, CD5, **ALK**, **EBER**.

LINFOMAS T PRIMARIOS

-LINFOMA ASOCIADO T ASOCIADO A ENTEROPATÍA (EATL)

-LINFOMA T MONOMÓRFICO EPITELIOTRÓPICO INTESTINAL (MEITL)

-LINFOMA T INTSTINAL (NOS)

-DESORDEN LINFOPROLIFERATIVO T DEL TRACTO GASTROINTESTINAL

-LINFOMA EXTRANODAL NK/ LINFOMA T "NASAL LIKE" (PI-ENKCTL)

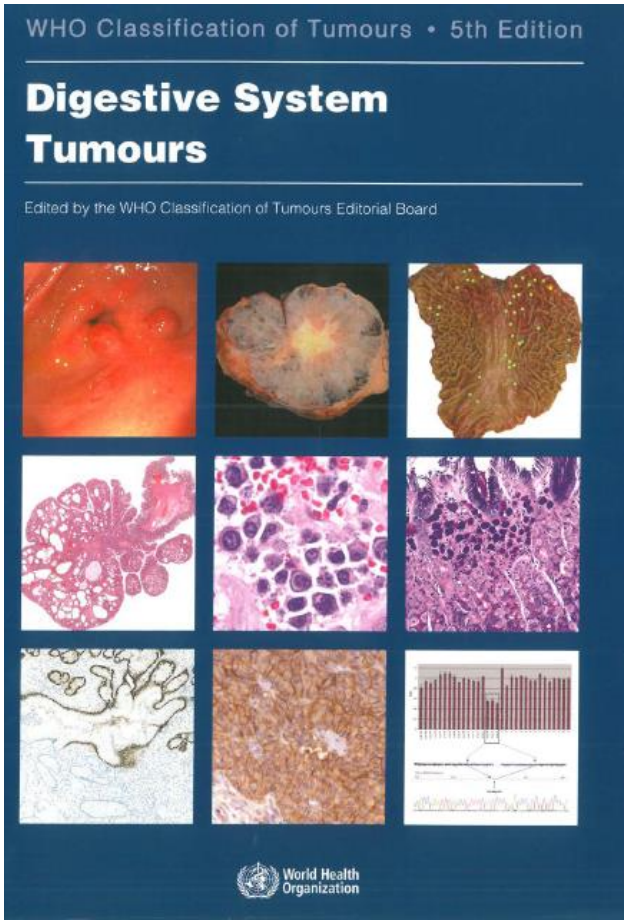

DIAGNÓSTICO DIFERENCIAL

LINFOMA T ASOCIADO A ENTEROPATÍA (EATL)	LINFOMA T MONOMORFO EPITELIOTROPO (MEITL)	LINFOMA T CÉLULAS GRANDES ANAPLÁSICO	DES. LINFOPROL. INDOLENTE T	LINF. NK EXTRANODAL/ LINF. T TIPO NASAL	LINFOMA T INTESTINAL (NOS)

	LINFOMA ASOCIADO A ENTEROPATÍA (EATL)	LINFOMA T MONOMORFO EPITELIOTROPO (MEITL)	LINFOMA CÉLULAS GRANDES ANAPLÁSICO T	DES. LINFOPROL. INDOLENTE T	LINF. EXTRANODAL NK/ LINF. T TIPO NASAL	LINFOMA T INTESTINAL (NOS)
CARÁCTERISTICAS	**ASOCIADO A CELIAQUÍA. TIPO 1 Y TIPO 2**	**NO ASOCIADO A CELIAQUIA.**	**PRIMARIO GANGLIONAR, FRECUENTE AFECTACIÓN EXTRAGANGLIONAR, INTESTINAL INFRECUENTE.**	**LAMINA PROPIA EXPANDIDA. CELULAS T MADURAS, TAMBIÉN IHQ.**	**ANGIOCÉNTRICO, ANGIOINVASIVO. NECROSIS**	**NO REUNE CRITERIOS PREVIOS, DE EXCLUSIÓN. AFECTACIÓN GANGLIONAR**
FRECUENCIA	> FRECUENCIA	> FRECUENCIA	>FRECUENCIA	INFRECUENTE	INFRECUENTE	<FRECUENCIA
LOCALIZACIÓN	INTESTINO DELGADO	INTESTINO DELGADO	**PIEL, HUESO, PULMÓN, HÍGADO**	TRACTO GASTROINT.	PIEL, NASAL, GI	DELGADO/GRUESO
CD3	POSITIVO	POSITIVO	NEGATIVO (75% CASOS)	POSITIVO	NEGATIVO	POSITIVO
CD4	NEGATIVO	NEGATIVO	POSITIVO	VARIABLE	NEGATIVO	VARIABLE
CD8	NEGATIVO	POSITIVO	NEGATIVO	POSITIVO	NEGATIVO	NEGATIVO
CD5	NEGATIVO	NEGATIVO	POSITIVO	POSITIVO	NEGATIVO	NEGATIVO
CD7	POSITIVO	POSITIVO		POSITIVO	VARIABLE	
CD56	NEGATIVO	POSITIVO		NEGATIVO	POSITIVO	
CD103	POSITIVO	POS/NEG		VARIABLE		
CD30	VARIABLE	NEGATIVO	POSITIVO	NEGATIVO	VARIABLE	VARIABLE
CITOTOXICO	POSITIVO	TIA1+	TIA1+ GRANZIMA +	TIA1+ GRANZIMA-	POSITIVOS	POSITIVO (TIA1)
RECEPTORES T (TCR)	AB>GD	GD>AB		AB, NO GD	POS (T), NEG (NK)	AB O NEGATIVO.
OTRO	MUCOSA NO TUMORAL ATROFICA, AUMENTO LIE	SIN NECROSIS. PUEDE EXPRESAR CD20	ALK VARIABLE. EMA +. CD2+. EBER-	INDOLENTE, PUEDE PROGRESAR. KI67 BAJO	NK (70%), T (30%). EBER+	NO EPITELIOTROPISMO. PUEDE CD20+, EBER+.
MORFOLOGÍA	PLEOMORFISMO	MONOMORFO	CÉLULAS HERRADURA, VARIABLE	MONOMORFO	VARIABLE	PLEOMORFISMO
IMAGEN	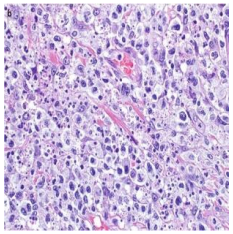	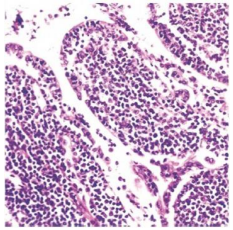	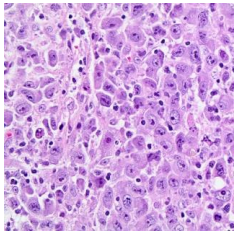	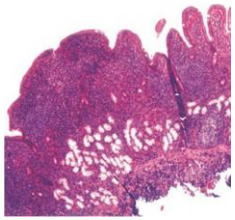	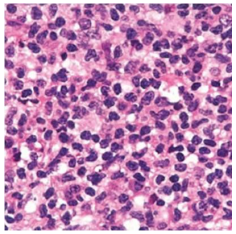	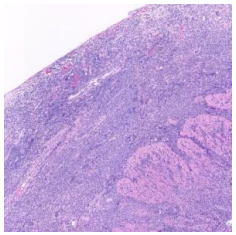

DIAGNÓSTICO DIFERENCIAL

LINFOMA T ASOCIADO A ENTEROPATÍA (EATL)	LINFOMA T MONOMORFO EPITELIOTROPO (MEITL)	LINFOMA T CÉLULAS GRANDES ANAPLÁSICO	DES. LINFOPROL. INDOLENTE T	LINF. NK EXTRANODAL/ LINF. T TIPO NASAL	LINFOMA T INTESTINAL (NOS)

DIAGNÓSTICO DIFERENCIAL

LINFOMA T ASOCIADO A ENTEROPATÍA (EATL)	LINFOMA T MONOMORFO EPITELIOTROPO (MEITL)	LINFOMA T CÉLULAS GRANDES ANAPLÁSICO	DES. LINFOPROL. INDOLENTE T	LINF. NK EXTRANODAL/ LINF. T TIPO NASAL	LINFOMA T INTESTINAL (NOS)

	LINFOMA T ASOCIADO A ENTEROPATÍA (EATL)	LINFOMA T MONOMORFO EPITELIOTROPO (MEITL)	NUESTRO CASO
CARÁCTERISTICAS	ASOCIADO A CELIAQUÍA. TIPO 1 Y TIPO 2	NO ASOCIADO A CELIAQUIA.	MEDIANAS/GRANDES, PLEOMÓRICAS, ALGUNA ANAPLÁSICA
LOCALIZACIÓN	INTESTINO DELGADO	INTESTINO DELGADO	INTESTINO DELGADO
CD3 Y CD7	POSITIVO	POSITIVO	POSITIVO
CD4 Y CD8	NEGATIVO	NEGATIVO	NEGATIVO
CD5	NEGATIVO	NEGATIVO	NEGATIVO
CD56	NEGATIVO	POSITIVO	NEGATIVO
CD30	VARIABLE	NEGATIVO	POSITIVO
CITOTOXICO	POSITIVO	TIA1+	TIA1 Y GRANZIMA +
RECEPTORES T (TCR)	AB>GD	GD>AB	ND
MORFOLOGÍA	PLEOMORFISMO	MONOMORFO	PLEOMÓRFICO
IMAGEN	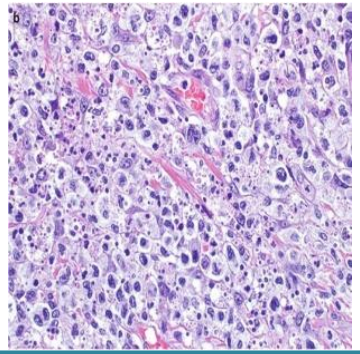	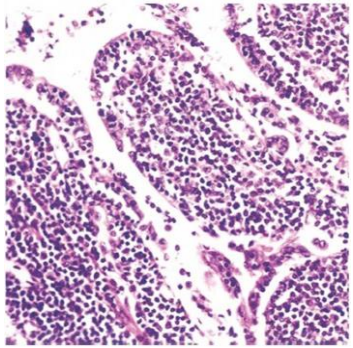	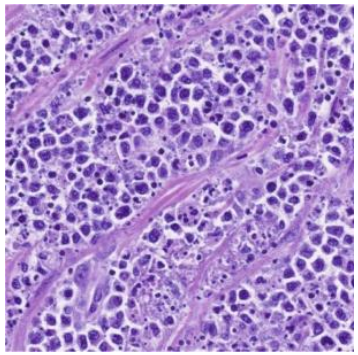

DIAGNÓSTICO DIFERENCIAL

LINFOMA T ASOCIADO A ENTEROPATÍA (EATL)	LINFOMA T MONOMORFO EPITELIOTROPO (MEITL)	LINFOMA T CÉLULAS GRANDES ANAPLÁSICO	DES. LINFOPROL. INDOLENTE T	LINF. NK EXTRANODAL / LINF. T TIPO NASAL	LINFOMA T INTESTINAL (NOS)

	LINFOMA T CÉLULAS GRANDES ANAPLÁSICO	NUESTRO CASO
CARÁCTERISTICAS	PRIMARIO GANGLIONAR, INTESTINAL INFRECUENTE.	MEDIANAS/GRANDES, PLEOMÓRICAS, ALGUNA ANAPLÁSICA
LOCALIZACIÓN	PIEL, HUESO, PULMÓN, HÍGADO	YEYUNO
CD3	NEGATIVO (75% CASOS)	POSITIVO
CD4	POSITIVO	NEGATIVO
CD8	NEGATIVO	NEGATIVO
CD5	POSITIVO	NEGATIVO
ALK	VARIABLE	NEGATIVO
CD30	POSITIVO	POSITIVO
CITOTOXICO	TIA1+ GRANZIMA +	TIA1 Y GRANZIMA +
MORFOLOGÍA	CÉLULAS HERRADURA, VARIABLE	CÉLULAS ANAPLÁSICAS. PLEOMÓRFICO
IMAGEN	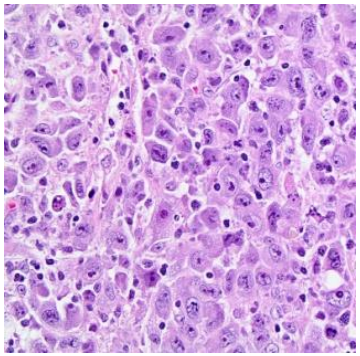	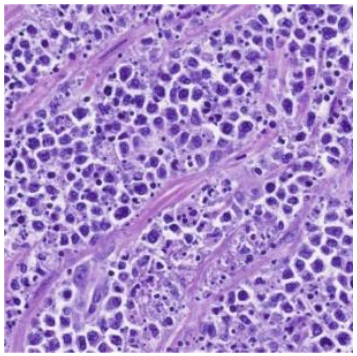

DIAGNÓSTICO DIFERENCIAL

LINFOMA T ASOCIADO A ENTEROPATÍA (EATL)	LINFOMA T MONOMORFO EPITELIOTROPO (MEITL)	LINFOMA T CÉLULAS GRANDES ANAPLÁSICO	DES. LINFOPROL. INDOLENTE T	LINF. NK EXTRANODAL / LINF. T TIPO NASAL	LINFOMA T INTESTINAL (NOS)

	DES. LINFOPROL. INDOLENTE T	LINF. NK EXTRANODAL/ LINF. T TIPO NASAL	NUESTRO CASO
CARÁCTERISTICAS	LAMINA PROPIA EXPANDIDA. CELULAS T MADURAS, TAMBIÉN IHQ.	ANGIOCÉNTRICO, ANGIOINVASIVO. NECROSIS. NK (70%), T (30%).	MEDIANAS/GRANDES, PLEOMÓRICAS, ALGUNA ANAPLÁSICA
LOCALIZACIÓN	TRACTO GASTROINT.	PIEL, NASAL, GI	DELGADO
CD3	POSITIVO	NEGATIVO	POSITIVO
CD4	VARIABLE	NEGATIVO	NEGATIVO
CD8	POSITIVO	NEGATIVO	NEGATIVO
CD5	POSITIVO	NEGATIVO	NEGATIVO
CD7	POSITIVO	VARIABLE	POSITIVO
CD56	NEGATIVO	POSITIVO	NEGATIVO
CD30	NEGATIVO	VARIABLE	POSITIVO
CITOTOXICO	TIA1+ GRANZIMA-	POSITIVOS	TIA1 Y GRANZIMA +
RECEPTORES T (TCR)	AB, NO GD	POS (T), NEG (NK)	ND
OTRO	KI67 BAJO	EBER+	EBER -
MORFOLOGÍA	MONOMORFO	VARIABLE	PLEOMÓRFICO
IMAGEN	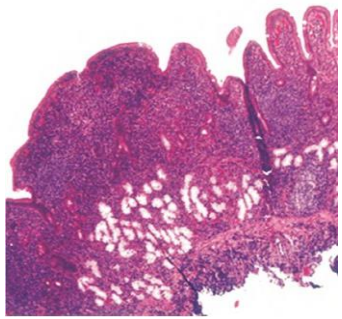	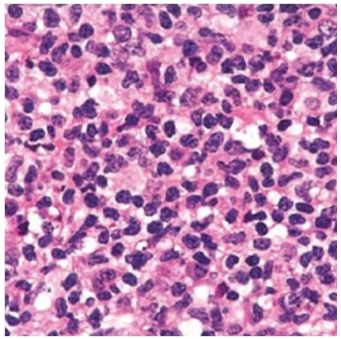	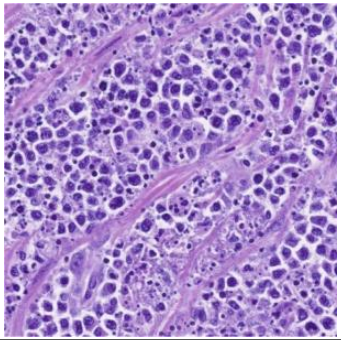

DIAGNÓSTICO DIFERENCIAL

LINFOMA T ASOCIADO A ENTEROPATÍA (EATL)	LINFOMA T MONOMORFO EPITELIOTROPO (MEITL)	LINFOMA T CÉLULAS GRANDES ANAPLÁSICO	DES. LINFOPROL. INDOLENTE T	LINF. NK EXTRANODAL/ LINF. T TIPO NASAL	LINFOMA T INTESTINAL (NOS)

LINFOMA T INTESTINAL (NOS)			
CARÁCTERISTICAS	NO REUNE CRITERIOS PREVIOS. DE EXCLUSIÓN. AFECTACIÓN GANGLIONAR	IMAGEN	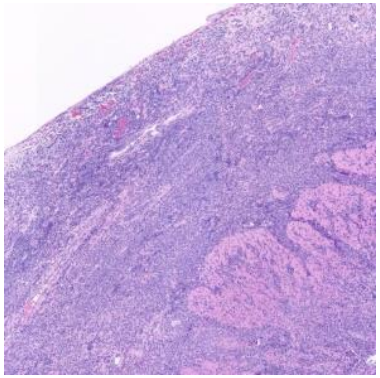
FRECUENCIA	<FRECUENCIA	CD56	NEGATIVO
LOCALIZACIÓN	DELGADO/GRUESO	CD30	VARIABLE
CD3	NEGATIVO	CITOTOXICO	POSITIVO (TIA1)
CD4	POSITIVO	RECEPTORES T (TCR)	AB O NEGATIVO.
CD8	POSITIVO	OTRO	PUEDE CD2,CD3,CD5,CD7-
CD5	POSITIVO		
CD7	POSITIVO	MORFOLOGÍA	PLEOMORFISMO

DIAGNÓSTICO DIFERENCIAL

LINFOMA T ASOCIADO A ENTEROPATÍA (EATL)	LINFOMA T MONOMORFO EPITELIOTROPO (MEITL)	LINFOMA T CÉLULAS GRANDES ANAPLÁSICO	DES. LINFOPROL. INDOLENTE T	LINF. NK EXTRANODAL/ LINF. T TIPO NASAL	LINFOMA T INTESTINAL (NOS)

	LINFOMA T ASOCIADO A ENTEROPATÍA (EATL)	NUESTRO CASO
CARÁCTERISTICAS	ASOCIADO A CELIAQUÍA. TIPO 1 Y TIPO 2	MEDIANAS/GRANDES, PLEOMÓRICAS, ALGUNA ANAPLÁSICA
LOCALIZACIÓN	INTESTINO DELGADO	INTESTINO DELGADO
CD3 Y CD7	POSITIVO	POSITIVO
CD4 Y CD8	NEGATIVO	NEGATIVO
CD5	NEGATIVO	NEGATIVO
CD56	NEGATIVO	NEGATIVO
CD30	VARIABLE	POSITIVO
CITOTOXICO	POSITIVO	TIA1 Y GRANZIMA +
RECEPTORES T (TCR)	AB>GD	ND
MORFOLOGÍA	PLEOMORFISMO	PLEOMÓRFICO
IMAGEN	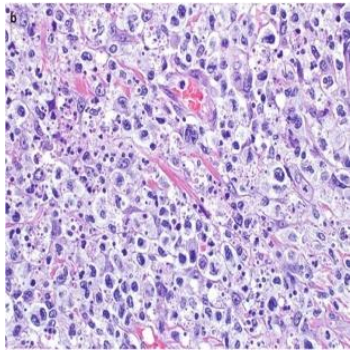	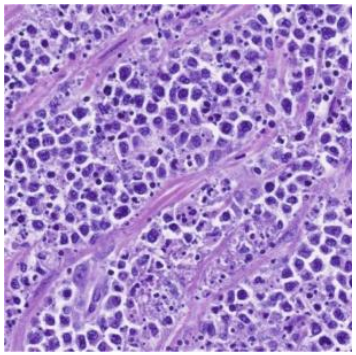

	ENTEROPATÍA TIPO 1	ENTEROPATÍA TIPO 2
CD8	POSITIVO	NEGATIVO
CD3	POSITIVO	NEGATIVO
TCR	POSITIVO	NEGATIVO
CLONALIDAD	POLICLONAL	CLONALES
FRECUENCIA	> FRECUENCIA	< FRECUENCIA
RIESGO DE EATL (4-6 AÑOS)	3-14%	44-58%

¿ENTEROPATÍA?

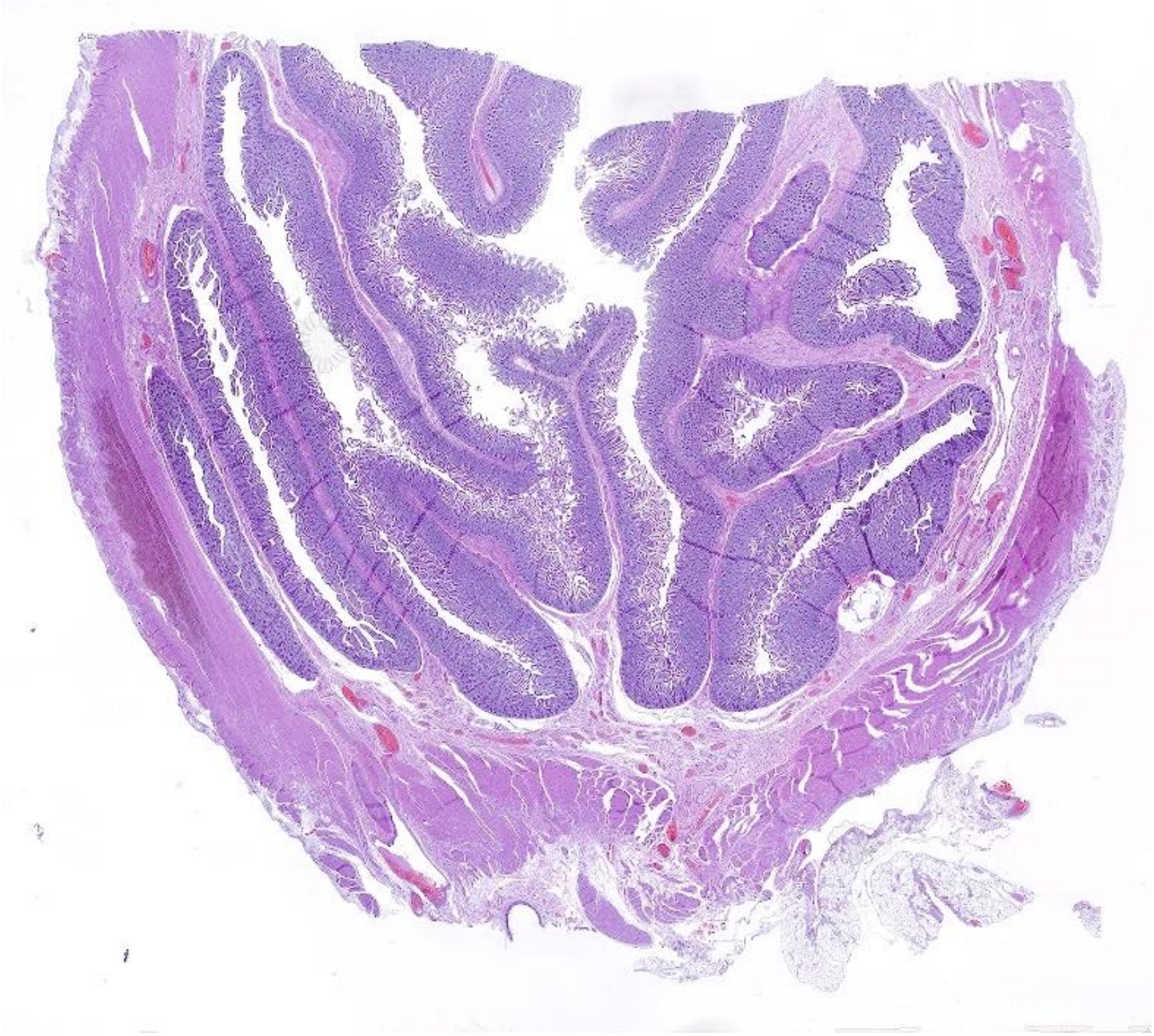

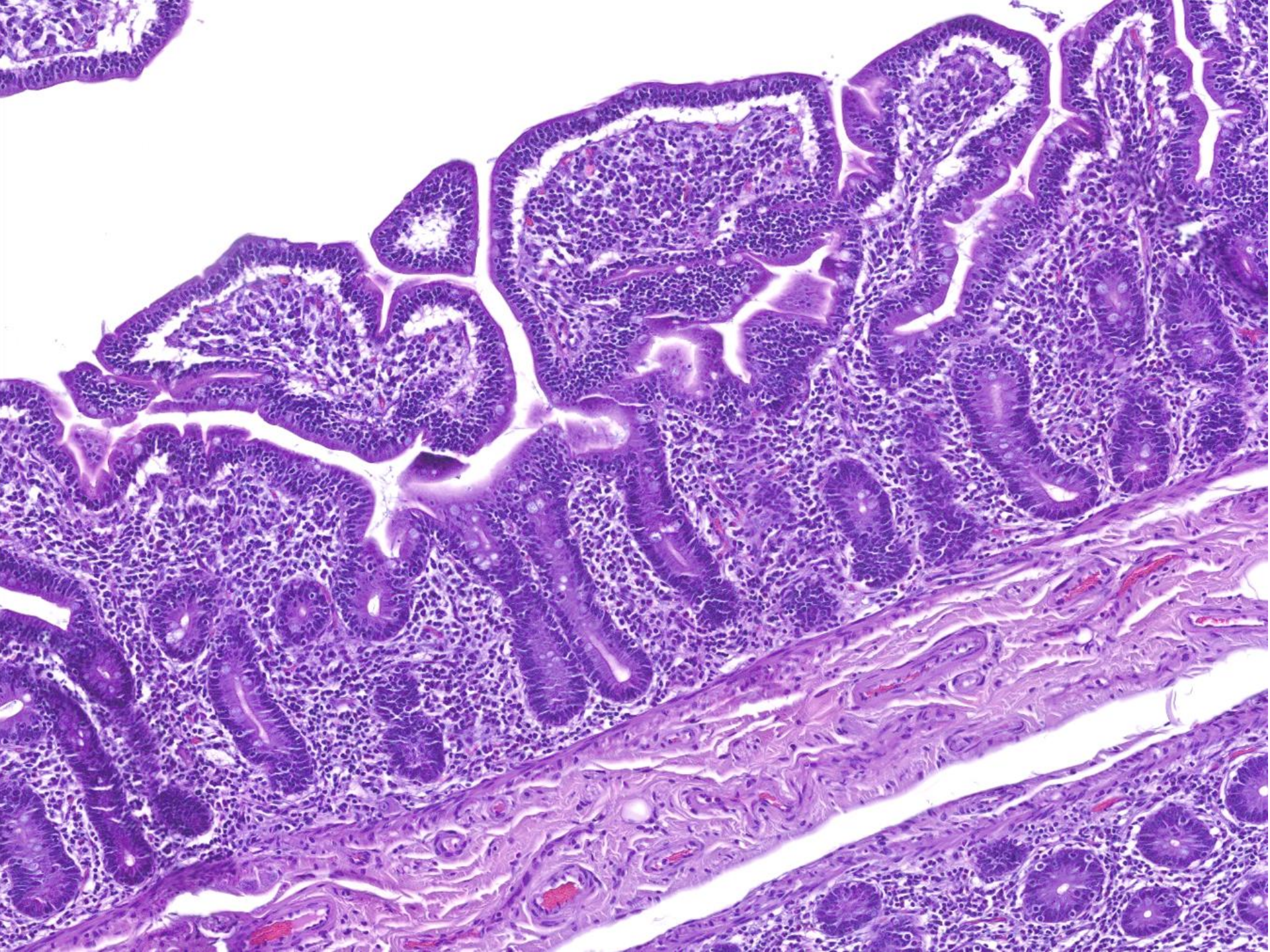

Tipo Marsh	Linf. Intraepiteliales/ 100 enterocitos: yeyuno	Linf. Intraepiteliales/ 100 enterocitos: duodeno	Hiperplasia criptas	Vellosidades
0	< 40	< 30	Normal	Normal
1	> 40	> 30	Normal	Normal
2	> 40	> 30	Aumentada	Normal
3a	> 40	> 30	Aumentada	Atrofia moderada
3b	> 40	> 30	Aumentada	Atrofia marcada
3c	> 40	> 30	Aumentada	Atrofia completa
4	> 40	> 30	Atróficas	Aplanamiento

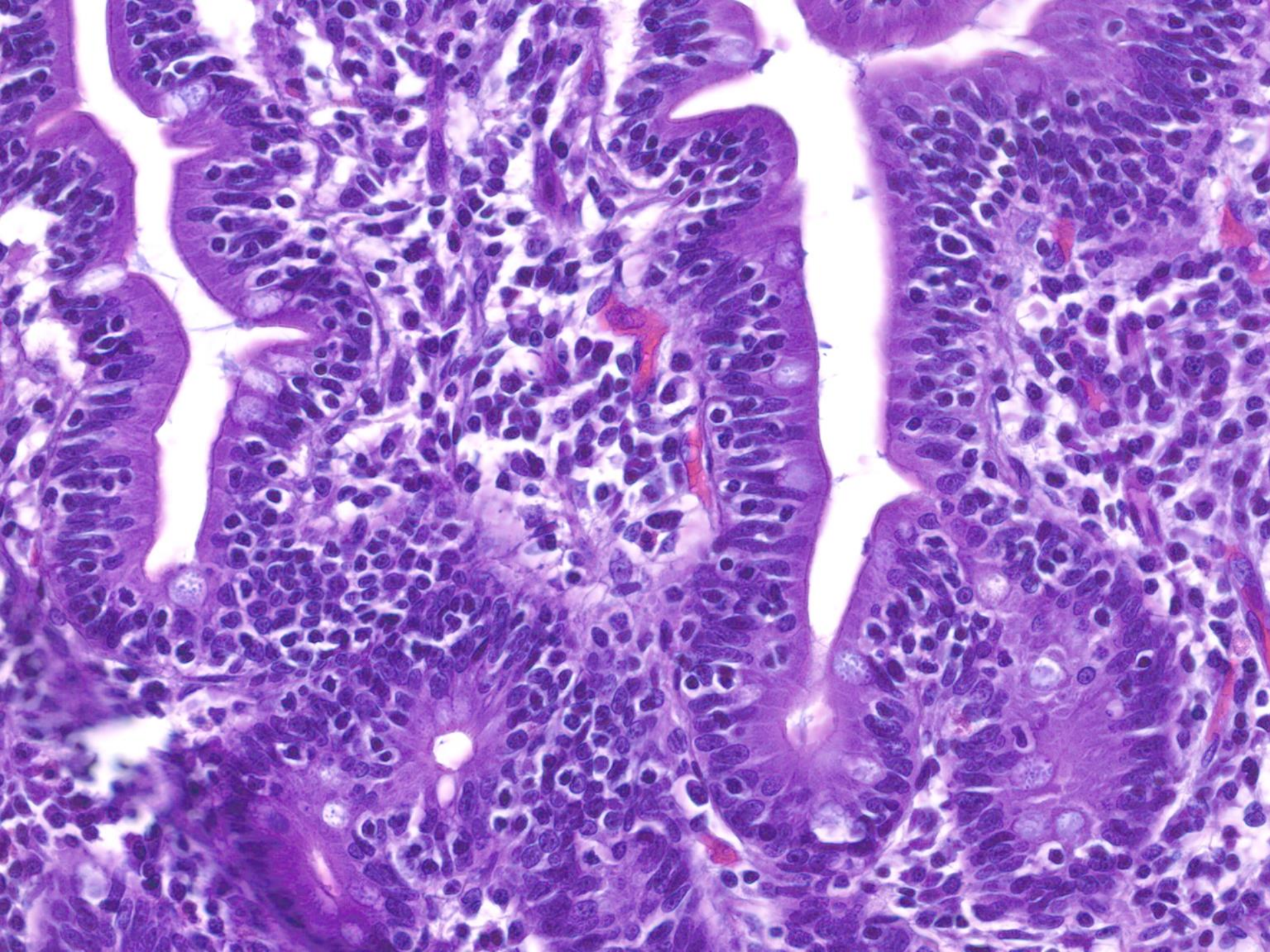

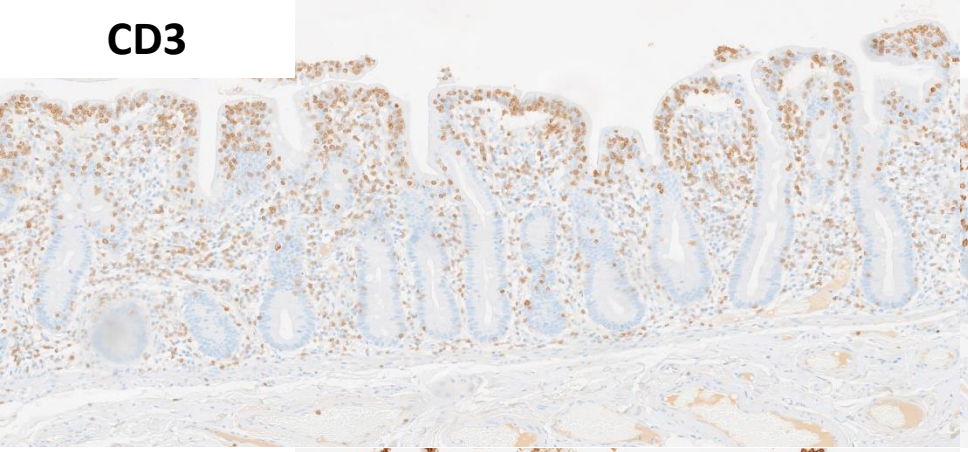

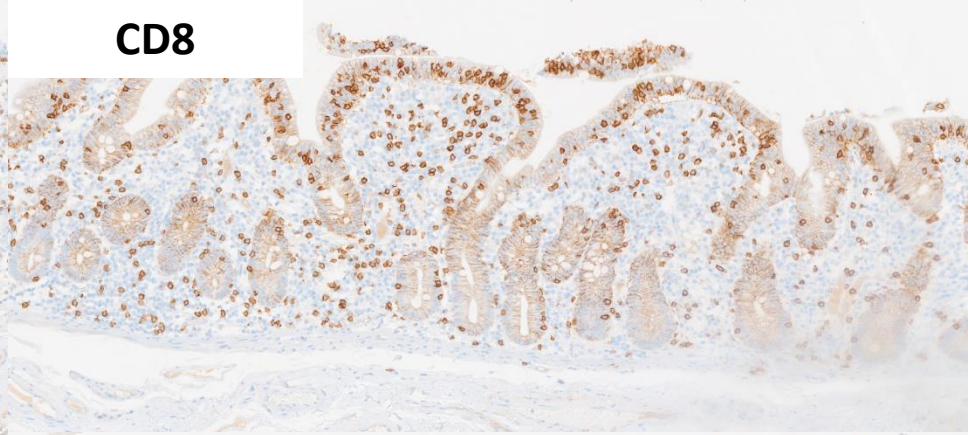

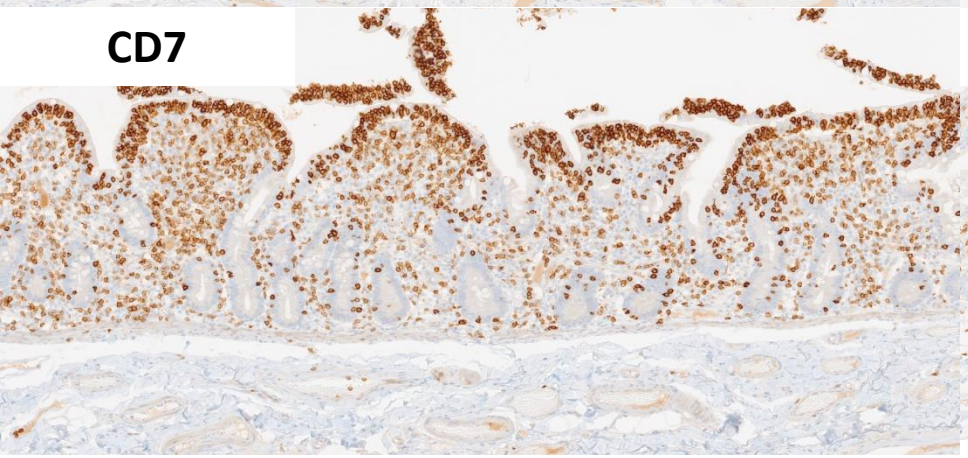

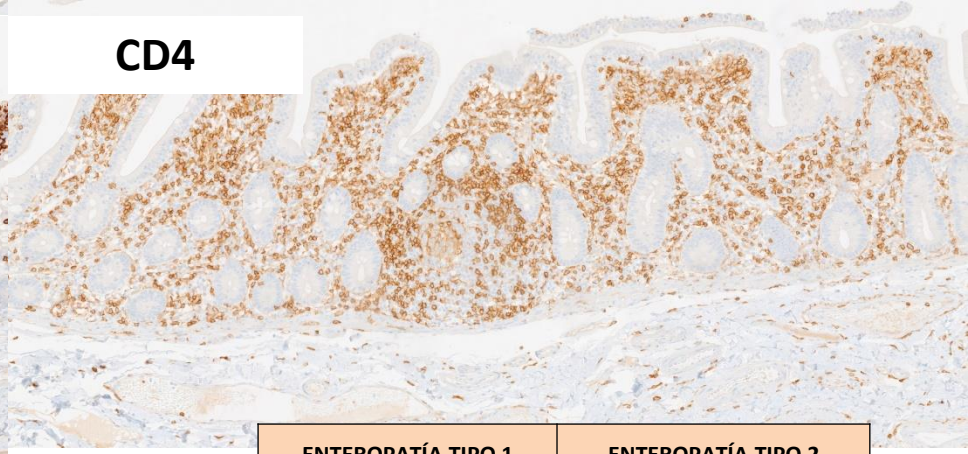

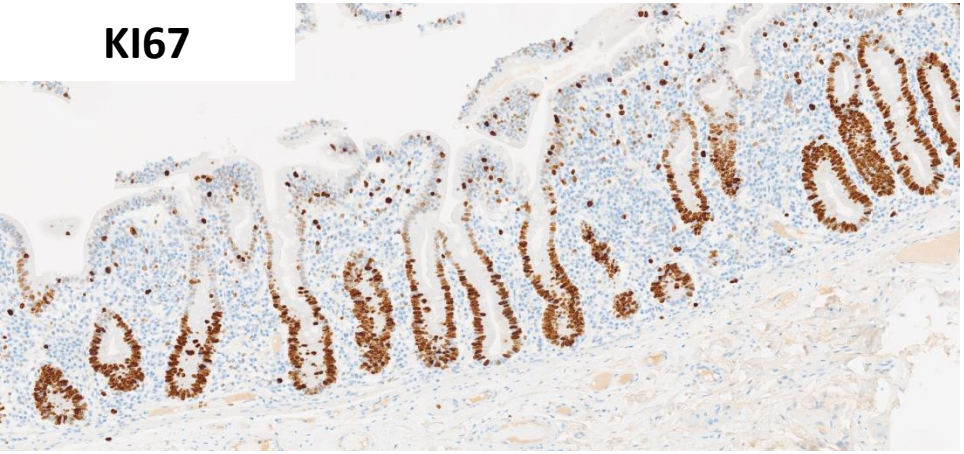

	ENTEROPATÍA TIPO 1	ENTEROPATÍA TIPO 2
CD8	POSITIVO	NEGATIVO
CD3	POSITIVO	NEGATIVO
TCR	POSITIVO	NEGATIVO
CLONALIDAD	POLICLONAL	CLONALES
FRECUENCIA	> FRECUENCIA	< FRECUENCIA
RIESGO DE EATL (4-6 AÑOS)	3-14%	44-58%

DIAGNÓSTICO

Pieza de resección de yeyuno con hallazgos morfológicos e inmunohistoquímicos de **LINFOMA DE CÉLULAS T ASOCIADO A ENTEROPATÍA.**

MUCHAS GRACIAS

AGRADECIMIENTOS:

Mª José Sánchez de las Matas Garre

Miguel Pérez-Guillermo García

José García Solano